

MEDICINSKI FAKULTET  
UNIVERZITET U BEOGRADU  
AKADEMSKA MISAO

## **HIRURGIJA JETRE SA OPERATIVNIM TEHNIKAMA**

*Urednik:*

Aleksandar Karamarković

*Autori:*

Karamarković Aleksandar, Gadžijev Eldar, Kalezić Nevena, Svorcan Petar, Naumović Radomir, Trotovšek Blaž, Chanwat Rawisak, Marino Vito Marco, Galun Danijel, Milić Ljiljana, Đokić Mihajlo, Ilić Marjan, Juloski Jovan, Ćuk Vladica, Stojanović Maja, Basarić Dragan, Savanović Ljiljana, Jovanović Sanja, Pantelić Milan, Karamarković Nemanja, Ivanišević Dragan, Zarić Dušan, Pešić Snežana, Jovanović Milan, Mašulović Dragan, Filipović Aleksandar, Vladov Nikola, Kostadinov Radoslav, Torzilli Guido, Galvanin Jacopo, Sarin Shashwat, Tokat Yaman, Popescu Irinel, Potrč Stojan, Radulović Radosav, Bojičić Jovana, Arbutina Dragana, Milentijević Milica, Janković Uroš, Mandić Luka

*Recenzenati:*

Akademik Prof. dr Predrag Peško

*Redovni član SANU, redovni profesor hirurgije Medicinskog Fakulteta Univerziteta u Beogradu*

Prof. dr Božina Radević

*redovni profesor hirurgije Medicinskog Fakulteta Univerziteta u Beogradu*

Prof. dr Slavko Matić

*redovni profesor hirurgije Medicinskog Fakulteta Univerziteta u Beogradu*

Prof. dr Miroslav Stojanović

*redovni profesor hirurgije Medicinskog Fakulteta Univerziteta u Nišu*

*Izdavači:* Medicinski fakultet Univerziteta u Beogradu i Akademska misao

Odlukom Nastavnog veća Medicinskog fakulteta u Beogradu broj 4717/1 od 09.07.2021. godine da se rukopis praktikuma „HIRURGIJA JETRE - SA OPERATIVNIM TEHNIKAMA “ urednika Prof. dr Aleksandar Karamarković prihvata kao zvaničan udžbenik za studente integrisanih akademskih studija medicine

*Tehnički urednik:* Aleksandar Mandić

*Štampa:* Planeta print, Beograd

*Tiraž:* 500

ISBN 978-86-7466-885-9

*Urednik*  
Aleksandar Karamarković

# HIRURGIJA JETRE SA OPERATIVNIM TEHNIKAMA

2023. Beograd



# PREDGOVOR

Prošlo je deset godina od kako smo moj dragi učitelj I prijatelj Prof. Eldar M Gadžijev I ja zajednički objavili udžbenik “Resekciona hirurgija jetre”, koji je čini mi se obavio svoju zadatak misiju I postigao zapažen uspeh kod čitalaca. U protekloj dekadi, hirurgija jetre je doživela još veći zamah uz visoku bezbednost, zahvaljujući boljem razumevanju anatomije, unapredjenju savremenih tehnologija i značajnog multidisciplinarnog pristupa, u svim segmentima, a naročito u domenu laparoskopske, robotske, ekstenzivne I transplantacione hirurgije.

U nedostatku savremenog teksta koji sveobuhvatno obrađuje hiruršku patologiju jetre uz detaljan prikaz operativnih tehnika I zahvata na jetri, kako u našoj zemlji, tako I u regionu, ovakva knjiga dobija na značaju. Nakon 25 godina aktivnog bavljenja HPB hirurgijom, a posebno hirurgijom jetre, dao sam sebi za pravo da priredim jedno ovakvo delo. U pomoć su mi pritekli moji dragi prijatelji, cenjene kolege, eksperti za bolesti jetre I hirurgiju jetre iz Beograda, regiona, Evrope I Azije, ali I moji mladi asistenti I saradnici sa Hirurške Klinike “Nikola Spasić” KBC Zvezdara u Beogradu, koji su omogućili realizaciju ovog zajedničkog projekta. Neizmerno se zahvaljujem svima na velikoj podršci I saradnji. Nakon više od dve godine predanog rada, u prilici smo da Vam sa ponosom I zadovoljstvom predstavimo naš rad koji je prihvaćen kao udžbenik Medicinskog Fakulteta Univerziteta u Beogradu, za poslediplomsku nastavu.

Hirurgija jetre u poslednje vreme postaje sve aktuelnija za abdominalne, ali I za opšte hirurge. Ova vrsta hirurgije je danas na neki način demistifikovana neograničenim mogućnostima komunikacije I sticanjem znanja putem elektronskih medija, koja su na raspolaganju svima koje ova oblast zanima. U rukama većih hirurga, koji imaju veliko iskustvo stečeno dovoljnim brojem uspešno obavljenih zahvata na jetri, hirurgija jetre postala je svakodnevna I sigurna.

Cilj ove knjige je da predstavi Hirurgiju jetre svim opštim I abdominalnim hirurzima, specijalizantima ovih grana, a posebno onima koji se bave patologijom jetre, kao I lekarima ostalih specijalnosti koji su uključeni u multidisciplinarno lečenje bolesti jetre. U knjizi su dati savremena hirurška anatomija I anatomska hirurgija uz aktuelnu anatomska terminologiju, kao I terminologiju resekcionih zahvata, zatim osnove funkcionalne I radiološke dijagnostike uz interventne radiološke procedure na jetri. Jasno I koncizno su dati temeljni odlučivanja o vrsti operativnog lečenja, kao I detaljan prikaz raznovrsnih operativnih tehnika, uključujući resekcije jetre, laparoskopsku, robotsku hirurgiju, kao I transplantaciju jetre, uzimajući u obzir prirodu I lokalizaciju patološkog procesa, anatomske odnose I varijacije. Prikazane su komplikacije koje nastaju za vreme operativnog zahvata I u postoperativnom toku, principi postoperativnog zbrinjavanja pacijenata, kao I problemi reoperacija na jetri. Na neki način, ovaj udžbenik sveobuhvatno prezentuje sofisticiranu hirurgiju jetre, ali ne treba smetnuti sa uma da samo veliki broj I obim operativnih zahvata rezultiraju adekvatnim hirurškim iskustvom, koje garantuje vrhunsku I bezbednu hirurgiju jetre.

Na savremeni način, uz brojne originalne fotografije, skice, tabele I isticanje najvažnijih principa, ovaj udžbenik je, u stvari, priručnik hirurgu, u kome svako može brzo I lako da se snađe I dobije tražene informacije I znanja. Nadam se da će ovo delo ispuniti svoju misiju I da će pronaći put do onih koje ova hirurgija interesuje.



Prof. Aleksandar R. Karamarković FACS. FESA. FEBS (HPB)

## AUTORI

### ALEKSANDAR KARAMARKOVIĆ

Redovni Profesor, Medicinski Fakultet Univerziteta u Beogradu  
Direktor Hirurške Klinike „Nikola Spasić“, KBC Zvezdara, Beograd

### ALEKSANDAR FILIPOVIĆ

Klinički Asistent, Medicinski Fakultet Univerziteta u Beogradu  
Centar za Radiologiju, Univerzitetski Klinički Centar Srbije, Beograd

### BLAŽ TROTOVŠEK

Vanredni Profesor, Medicinski Fakultet Univerziteta u Ljubljani  
Klinika za Abdominalnu hirurgiju, Univerzitetski Klinički Centar,  
Ljubljana

### DANIJEL GALUN

Docent, Medicinski Fakultet Univerziteta u Beogradu  
Načelnik odeljenja za HPB hirurgiju  
Klinika za digestivnu hirurgiju, Univerzitetski Klinički Centar Srbije,  
Beograd

### DRAGAN BASARIĆ

Klinički Asistent, Medicinski Fakultet Univerziteta u Beogradu  
Klinika za digestivnu hirurgiju, Univerzitetski Klinički Centar Srbije,  
Beograd

### DRAGAN IVANIŠEVIĆ

Klinički Asistent, Medicinski Fakultet Univerziteta u Beogradu  
Klinika za Kardiohirurgiju, Univerzitetski Klinički Centar Srbije,  
Beograd

### DRAGAN MAŠULOVIĆ

Redovni Profesor, Medicinski Fakultet Univerziteta u Beogradu  
Direktor Centra za Radiologiju, Univerzitetski Klinički Centar Srbije,  
Beograd

### DUŠAN ZARIĆ

Internista-gastroenterolog  
Kliničko odeljenje za Gastroenterologiju i hepatologiju,  
Klinika za Internu medicinu, KBC Zvezdara, Beograd

### ELDAR GADŽIJEV

Redovni Profesor u penziji, Medicinski Fakultet Univerziteta u  
Ljubljani

### GUIDO TORZILLI

Redovni Profesor, Fakultet Biomedicinskih nauka, „Humanitas“  
Univerzitet, Milano  
Visiting Profesor, Medicinski Fakultet Univerziteta u Beogradu  
Direktor Divizije HPB hirurgije,  
IRCCS Humanitas Klinički Institut, Milano

### IRINEL POPESCU

Redovni Profesor, Medicinski Fakultet, „Titu Maiorescu“ Univerzitet,  
Bukurešt  
Visiting Profesor, Medicinski Fakultet Univerziteta u Beogradu  
Direktor Centra za digestivne bolesti i transplantaciju jetre  
Fundeni Klinički Institut, Bukurešt

### JACOPO GALVANIN

Divizija HPB hirurgije,  
IRCCS Humanitas Klinički Institut, Milano

### JOVAN JULOSKI

Klinički Asistent, Medicinski Fakultet Univerziteta u Beogradu  
Hirurška Klinika „Nikola Spasić“, KBC Zvezdara, Beograd

### LJILJANA MILIĆ

Docent, Medicinski Fakultet Univerziteta u Beogradu  
Načelnik Kliničkog odeljenja za Gastro-intestinalnu hirurgiju  
Hirurška Klinika „Nikola Spasić“, KBC Zvezdara, Beograd

### LJILJANA SAVANOVIĆ

Šef odeljenja anesteziologije I,  
Služba za Anesteziologiju, reanimatologiju i intenzivno lečenje, KBC  
Zvezdara, Beograd

### MAJA STOJANOVIĆ

Klinički Asistent, Medicinski Fakultet Univerziteta u Beogradu  
Služba za Anesteziologiju, reanimatologiju i intenzivno lečenje, KBC  
Zvezdara, Beograd

### MARJAN ILIĆ

Primarius, vaskularni hirurg,  
Hirurška Klinika „Nikola Spasić“, KBC Zvezdara, Beograd

### MIHAJLO ĐOKIĆ

Docent, Medicinski Fakultet Univerziteta u Ljubljani  
Klinika za Abdominalnu hirurgiju, Univerzitetski Klinički Centar,  
Ljubljana

### MILAN PANTELIĆ

Primarius, Načelnik odeljenja klasične radiologije  
Šef kabineta interventne radiologije  
Služba za Radiologiju, KBC Zvezdara, Beograd

### MILAN JOVANOVIĆ

Docent, Medicinski Fakultet VMA, Univerzitet Odbrane u Beogradu  
Pukovnik - hirurg, Načelnik Centra hitne pomoći,  
Vojno Medicinska Akademija, Beograd

### **NEMANJA KARAMARKOVIĆ**

Klinički Asistent, Medicinski Fakultet Univerziteta u Beogradu  
Klinika za Kardiohirurgiju, Univerzitetski Klinički Centar Srbije, Beograd

### **NEVENA KALEZIĆ**

Redovni Profesor, Medicinski Fakultet Univerziteta u Beogradu  
Centar za Anestezilogiju i reanimatologiju, Univerzitetski Klinički Centar Srbije, Beograd

### **NIKOLA VLADOV**

Redovni Profesor, Medicinski Fakultet Univerziteta „Sveti Kliment Ohridski“ u Sofiji  
Načelnik odeljenja za HPB hirurgiju i transplantaciju jetre,  
Vojno Medicinska Akademija, Sofija

### **PETAR SVORCAN**

Redovni Profesor, Medicinski Fakultet Univerziteta u Beogradu  
Direktor KBC Zvezdara  
Načelnik Kliničkog odeljenja za Gastroenterologiju i hepatologiju,  
Klinika za Internu medicinu, KBC Zvezdara, Beograd

### **RADOMIR NAUMOVIĆ**

Redovni Profesor, Medicinski Fakultet Univerziteta u Beogradu  
Načelnik Kliničkog odeljenja za Nefrologiju, poremećaje metabolizma i dijalizu „Prof. dr Vasilije Jovanović“, Klinika za Internu medicinu, KBC Zvezdara, Beograd

### **RADOSLAV KOSTADINOV**

odeljenje za HPB hirurgiju i transplantaciju jetre,  
Vojno Medicinska Akademija, Sofija

### **RAWISAK CHANWAT**

Odeljenje HPB hirurgije, Nacionalni Onkološki Institut, Bangkok, Thailand

### **SANJA JOVANOVIĆ**

Dr Sci. Med., Akademski specijalista iz radiologije,  
Naučni saradnik iz oblasti radiologije, Medicinski Fakultet Univerziteta u Beogradu  
Dijagnostički Centar Medigroup, Beograd

### **SHASHWAT SARIN**

Asistent, Medicinski Fakultet Univerziteta „Mahatma Gandhi“, Jaipur, India  
odeljenje za HPB hirurgiju i transplantaciju jetre, Jaipur, India

### **SNEŽANA PEŠIĆ**

Primarius, šef odseka za hemodijalizu,  
Kliničko odeljenje za Nefrologiju, poremećaje metabolizma i dijalizu „Prof. dr Vasilije Jovanović“, Klinika za Internu medicinu, KBC Zvezdara, Beograd

### **STOJAN POTRČ**

Redovni Profesor, Medicinski Fakultet Univerziteta u Mariboru  
Načelnik kliničkog odeljenja Abdominalne hirurgije  
Hirurška Klinika, Univerzitetski Klinički Centar, Maribor

### **VITO MARCO MARINO**

Odeljenje HPB hirurgije, Institut „Villa Salus“, Siracusa  
Odeljenje HPB hirurgije, Bolnica „Villa Sofia-Cervelo“, Palermo

### **VLADICA ĆUK**

Klinički Asistent, Medicinski Fakultet Univerziteta u Beogradu  
Hirurška Klinika „Nikola Spasić“, KBC Zvezdara, Beograd

### **YAMAN TOKAT**

Redovni Profesor, Medicinski Fakultet Univerziteta u Istanbulu  
Visiting Profesor, Medicinski Fakultet Univerziteta u Beogradu  
odeljenje za Transplantaciju jetre i HPB hirurgiju,  
Direktor Internacionalnog Centra za Jetru,  
Acibadem zdravstveni sistem, Istanbul

## **SARADNICI**

### **DRAGANA ARBUTINA**

specijalizant opšte hirurgije, Hirurška Klinika „Nikola Spasić“, KBC Zvezdara, Beograd

### **JOVANA BOJIČIĆ**

specijalizant opšte hirurgije, Hirurška Klinika „Nikola Spasić“, KBC Zvezdara, Beograd

### **LUKA MANDIĆ**

specijalizant opšte hirurgije, Hirurška Klinika „Nikola Spasić“, KBC Zvezdara, Beograd

### **MILICA MILENTIJEVIĆ**

specijalizant opšte hirurgije, Hirurška Klinika „Nikola Spasić“, KBC Zvezdara, Beograd

### **RADOSAV RADULOVIĆ**

Specijalista opšte hirurgije, Hirurška Klinika „Nikola Spasić“, KBC Zvezdara, Beograd

### **UROŠ JANKOVIĆ**

specijalizant opšte hirurgije, Hirurška Klinika „Nikola Spasić“, KBC Zvezdara, Beograd

## IZ RECENZIJE

Rukopis **”Operativne tehnike u hirurgiji jetre”** sveobuhvatno obrađuje široko područje tematike hirurgije jetre, uključujući hiruršku anatomiju jetre, dijagnostiku oboljenja jetre, specifičnosti anestezije u hirurgiji jetre, uz detaljan opis strategije hirurškog lečenja benignih i malignih oboljenja jetre, sa posebnim osvrtom na hirurške tehnike i raznovrsne operativne zahvate na jetri. Povrede jetre, kao značajan hirurški problem, detaljno su obrađene u zasebnom poglavlju.

Autor je visoko kompetentan za oblast kojoj delo pripada. Saradnici na tekstu su nastavnici i saradnici Medicinskog Fakulteta Univerziteta u Beogradu.

Rukopis je napisan sistematično, pregledno i jasno, što delu daje udžbenički karakter. Na jednom mestu, mogu se naći svi aspekti savremene kliničke i operativne hirurgije jetre, što tekstu daje na značaju.

Prvo poglavlje je posvećeno istorijatu hirurgije jetre. Detaljno je opisan razvoj saznanja o anatomiji jetre, sledstvenom razvoju operativnih tehnika i same hirurgije jetre, kao i uvođenje savremenih tehnologija. Jasno su istaknuta važna dostignuća i navedeni zaslužni pojedinci.

Drugo poglavlje bavi se hirurškom anatomijom jetre i aktuelnom terminologijom u resekcionalnoj hirurgiji jetre. Osim klasične morfološke anatomije dat je detaljan opis funkcionalne anatomije jetre, koja je omogućila razvoj anatomske usmerene hirurgije jetre. Jasno i precizno je prikazana međunarodno priznata Brizbejska terminologija anatomije jetre i resekcionalnih procedura.

Treće poglavlje daje prikaz savremene hirurške anatomije i anatomske hirurgije jetre zasnovane na novom anatomsom konceptu – postojanju Lenekove kapsule jetre. Detaljno je opisan standardizovan postupak sistemske ekstrahepatične disekcije Glisonovog pedikla, baziran na novim anatomske saznanjima o Lenekovoj kapsuli jetre (Sugioka koncept - četiri anatomska orijetnira i šest ”kapija”), kao i hirurške tehnike za izolovanje hepaticnih vena.

Četvrto poglavlje pruža uvid u radiološke modalitete (ultrazvuk, intraoperativni ultrazvuk, kompjuterizovana tomografija i volumetrija, magnetna rezonanca) koji se koriste u dijagnostici oboljenja jetre, uz opis radioloških karakteristika najčešćih patoloških promena jetre, korišćenjem navedenih radioloških metoda ponaosob.

Peto poglavlje daje pregled laboratorijskih i funkcionalnih testova koji se koriste u dijagnostici oštećenja jetre, kao i proceni funkcionalnog kapaciteta i postoperativne rezerve jetre. Klinički skoring sistemi koji se koriste za procenu i gradiranje operativnog rizika, detaljno su opisani u poglavlju 5. Poseban deo ovog poglavlja posvećen je hepaticnoj dijalizi, indikacijama i načinima izvođenja i njenih značajem u kliničkoj praksi.

Specifičnosti anestezije u hirurgiji jetre iznete su u šestom poglavlju. Istaknuti su osnovni aspekti preoperativne anestezioške procene i pripreme bolesnika, mogući rizici kod pacijenata koji su planirani za resekciju jetre, neophodan monitoring i izbor anestetika. Detaljno su opisane hemodinamske promene tokom resekcionalnih procedura na jetri i značaj postoperativnog praćenja i lečenja ovih pacijenata.

U sedmom poglavlju detaljno su opisane hirurške tehnike mobilizacije jetre.

Nakon iznošenja osnovnih anatomske i fiziološke podataka o hepaticnoj cirkulaciji, u osmom poglavlju, dat je prikaz različitih tehnika vaskularne kontrole koji obuhvata: „inflow“ kontrolu (Pringl-ov manevar, selektivna vaskularna okluzija) i „outflow“ kontrolu (totalna vaskularna ekskluzija jetre, vaskularna okluzija uz očuvanje kavalnog protoka). Takođe je opisan uticaj pomenutih postupaka na hemodinamiku, kao i metode prevencije ishemije jetre.

Deveto poglavlje opisuje „klasičan“ način izvođenja resekcionalnih zahvata na jetri, uključujući: položaj pacijenta, operativni pristup, tehnike eksploracije jetre, presecanja parenhima, zbrinjavanja resekcionalne površine i drenaže. Detaljno je prikazana operativna tehnika „intra-fascijalnog“ pristupa kod anatomske resekcionalnih procedura: segmentektomija, bisegmentektomija, sekcionektomija i hemi-hepatektomija; kao i neanatomske resekcije jetre.

U desetom poglavlju prikazane su operativne tehnike „ekstra-fascijalne“ vaskularne kontrole u cilju izvođenja anatomske resekcije jetre (suprahilarni ekstrahepatični i intrahepatični pristupi). Detaljno opisujući pomenute pristupe, posebno su obrađene operativne tehnike oslobađanja i kontrole Glisonovog pedikla po Takasakiju, kao i operativne tehnike po Galerpinu, Lanui i Mašadu.



Ističući prednosti prednjeg pristupa prilikom resekcija jetre, u jedanaestom poglavlju, opisana je operativna tehnika izvođenja ovog pristupa. Osim pomenutog, prikazan je i postupak “hanging” manevra, koji je opisan od strane Belgitija, kao i tehničke varijacije ovog postupka, a u cilju kontrole krvarenja prilikom izvođenja ovog manevra, kao i prilikom duboke disekcije parenhima jetre.

Dvanaesto poglavlje pruža kompletan uvid u novu i inovativnu hiruršku tehniku podele i resekcije jetre u dva akta - ALPPS, koja je u jetrenoj hirurgiji, doprinela proširenju indikacija za hepatektomiju na tumore koji su inicijalno neresektibilni zbog nedovoljnog funkcionalnog rezidualnog volumena preostalog parenhima jetre. Osim inicijalne operativne tehnike, navedene su i opisane i njene modifikacije, kao i kombinacije ALPPS-a sa drugim metodama lečenja; uz detaljan pregled njenih prednosti i mogućih komplikacija.

Komplementarne tehnike u hirurgiji jetre, kao što su primena staplera, pomagala za zaptivanje krvnih sudova i uređaja koji koriste radiofrekventnu i mikrotalasnu energiju, opisane su u trinaestom poglavlju. Demonstrirana su njihova tehnička svojstva, prednosti i mane korišćenja, kao i način primene u operativnom radu. Poseban deo ovog poglavlja, posvećen je operativnoj tehnici koju autor koristi prilikom izvođenja resekcionih zahvata na jetri, a u cilju smanjenja gubitka krvi tokom operativnog zahvata, što svakako predstavlja imperativ savremene hirurgije jetre.

Četrnaesto poglavlje se bavi temom vaskularnih resekcija i rekonstrukcija u hirurgiji jetre. Napredak u hirurškoj tehnici, rezultirao je činjenicom da je moguće resecirati i tumore koji zahvataju magistralne arterijske i venske krvne sudove, a u cilju postizanja negativne resekcione margine i ostvarenja radikalnosti zahvata. Taksativno su navedene sve vrste prirodnih i sintetskih graftova koji se koriste, uz jasan opis tehnike rekonstrukcije vaskularnih struktura.

Petnaesto i šesnaesto poglavlje se bave tehnološki najsavremenijim pristupima u hirurgiji jetre, laparoskopskom i robotskom hirurgijom jetre. Pomenuta poglavlja pružaju uvid u osnovne tehničke postupke, i način njihovog izvođenja prilikom resekcionih procedura na jetri uz isticanje specifičnosti svakog od ovih pristupa.

Značajna tematika sedamnaestog poglavlja, odnosi se na postoperativne komplikacije u hirurgiji jetre. Detaljno su opisane opšte i specifične hirurške komplikacije kao i modaliteti njihovog lečenja. Takođe, razmatrani su faktori rizika za razvoj postoperativnih komplikacija, a koji su u vezi sa stanjem jetre, pacijenta i vrstom hirurgije.

Osamnaesto poglavlje je posvećeno interventno-radiološkim procedurama u hirurgiji jetre. Sagledane su najčešće korišćene interventno-radiološke metode (nevaskularne i vaskularne). Sistematično su opisane procedure biopsije, punkcije, aspiracije, drenaže i sklerozacije; dilatacije i implantacije endoproteze; perkutane transhepatične holangiografije; perkutane transhepatične bilijarne drenaže; holecistostomije; embolizacije vaskularnih struktura jetre; transarterijske hemoembolizacije; embolizacije vene porte; radiofrekventne ablacije.

Devetnaesto poglavlje odnosi se na eksplantaciju grafta jetre donora u kadaveričnoj ortotopskoj transplantaciji jetre. Predstavljena je tehnika uzimanja jetre od hemodinamski stabilnog, moždano-mrtvog odraslog donora, počev od preoperativne pripreme, hirurškog pristupa, procene kvaliteta jetre, disekcije vaskularnih i bilijarnih struktura, njihovih anatomskih varijacija, do pripreme velikih krvnih sudova trbušne duplje, organa grudne duplje, kanulacije i hladne perfuzije organa do samog čina eksplantacije, skladištenja jetre i prikupljanja vaskularnih alograftova.

Dvadeseto poglavlje opisuje hirurške tehnike transplantacije jetre. Razmatraju se glavne indikacije i kontraindikacije za transplantaciju jetre, rezultati lečenja sa posebnim osvrtom na transplantaciju jetre kod kadaveričnog i živog donora, hirurške komplikacije i njihov tretman. Značajno mesto u poglavlju zauzima imunosupresivna terapija nakon transplantacije jetre i odbacivanje transplantata.

Hirurgija neparazitarnih cističnih lezija jetre tema je dvadeset prvog poglavlja. Neparazitarnе cistične lezije jetre su sistematično prikazane i za svaki entitet, ponaosob su razmotrene kliničke manifestacije, dijagnostičke metode i detalji operativnog i neoperativnog lečenja.

Hirurgija hidatidne bolesti jetre detaljno je izložena u dvadeset drugom poglavlju. Opisane su anatomija i strukture ehinokokne ciste, kliničke manifestacije, moguće komplikacije, laboratorijska i radiološka detekcija bolesti i smernice za lečenje hidatidne bolesti na osnovu aktuelnih klasifikacija i stadijuma bolesti. U delu koji se odnosi na operativno lečenje, detaljno su opisane operativne tehnike parcijalne/totalne pericistektomije, resekciona hirurgija jetre sa osvrtom na transplantaciju jetre. Osim operativnog lečenja, opisani su modaliteti perkutanih procedura, medikamentoznog lečenja kao i tretman komplikacija hidatidne bolesti.

Hirurgija solidnih benignih tumora jetre obrađena je u dvadeset trećem poglavlju. Osim kliničke slike bolesti i radioloških dijagnostičkih prezentacija, poglavlje detaljno razmatra postupke klasičnog i minimalno-invazivnog operativnog lečenja hemangioma, fokalne nodularne hiperplazije, hepatocelularnog adenoma i hepatičnih incidentaloma.

Poglavlje dvadeset četiri posvećeno je hirurgiji hepatocelularnog karcinoma. Detaljno su opisani sistemi za klasifikaciju stadijuma bolesti, kao i za stratifikaciju obolelih (TNM sistem, Barcelona Clinic Liver Cancer (BCLC) sistem, Japan Integrated Staging (JIS) skor, Skor italijanskog programa za karcinom jetre (CLIP), Model kineskog univerzitetskog prognostičkog indeksa (CUPI), Okuda stejdžing sistem). U celini je iznet aktuelni koncept operativnog lečenja hepatocelularnog karcinoma i obrazložena je prednost anatomskih resekcija jetre u odnosu na neanatomske. Deo poglavlja posvećen je indikacijama, kao i postupku transplantacije jetre, kao značajnom vidu operativnog lečenja. U završnom delu poglavlja opisani su faktori rizika za preživljavanje i recidiv bolesti kao i različiti vidovi neoperativnog lečenja (transkateterska arterijska hemoembolizacija, brahiterapija, hemoterapija).

Lokalne ablativne tehnike u lečenju primarnih tumora jetre tema je dvadeset petog poglavlja. Opisane su radiofrekventna i mikrotalasna ablacija, transarterijska hemoembolizacija, elektroporacija, reverzibilna elektroporacija i elektrohemoterapija. Poglavlje je potkrepljeno prikazima slučajeva obolelih koji su podvrgnuti pomenutim tehnikama lečenja.

Hirurgija intrahepatičnog holangiocelularnog karcinoma (dvadeset šesto poglavlje), sadrži podatke o opštim i epidemiološkim karakteristikama intrahepatičnog holangiocelularnog karcinoma. Obrazloženi su patološki podtipovi, radiološke dijagnostičke procedure, klinička prezentacija bolesti kao i klasifikacija stadijuma bolesti. Poglavlje u prvi plan ističe principe hirurškog lečenja, ali su navedeni i ostali neoperativni vidovi lečenja kao i prognostički faktori bolesti.

Dvadeset sedmo poglavlje posvećeno je hirurgiji hilarnog holangiocelularnog karcinoma. Poglavlje detaljno i sistematično razmatra prirodu tumora, puteve rasta i širenja, kliničku prezentaciju i procenu resektabilnosti na osnovu savremenih vizualizacionih tehnika pregleda. Prikazan je značaj adekvatne klasifikacije i procene stadijuma bolesti, sa jasno definisanim indikacijama i kontraindikacijama za hirurško lečenje, uz detaljan opis hirurških tehnika u radikalnom i palijativnom pristupu. Osim toga, poseban deo je posvećen mestu transplantacije jetre u tretmanu holangiocelularnog karcinoma, hiruškom morbiditetu, mortalitetu i dugoročnom ishodu, kao i dostupnim vidovima neoperativnog lečenja.

Dvadeset osmo poglavlje obrađuje temu hirurgije karcinoma žučne kese. Predstavljen je problem incidentalno otkrivenog karcinoma žučne kese, sa prikazom osnovnih principa hirurškog restejdžinga nakon primarne holecistektomije, kao i smernice za pravovremeno izvođenje radikalne resekcije. Naročito su istaknuti tehnički detalji vezani za hirurško lečenje u zavisnosti da li se radi o ranom (T1, T2) ili uznapredovalom (T3, T4) karcinomu žučne kese, sa posebnim osvrtom na hirurški tretman ekstrahepatičnih žučnih vodova, hepatične margine i limfnih nodusa. Drugi deo poglavlja posvećen je ne-incidentalnom karcinomu žučne kese, njegovoj kliničkoj prezentaciji, dijagnostici, preoperativnoj patohistološkoj dijagnozi, opsegu hirurške resekcije sa osvrtom na klasičan i minimalno invazivan pristup, sistemsku terapiju i dugoročni ishod lečenja.

Uvek aktuelna, hirurgija kolorektalnih metastaza, obrađena je u dvadeset devetom poglavlju knjige. Navedene su opšte stope incidencije, prevalencije i preživljavanja pacijenata sa metastazama kolorektalnog karcinoma. Poseban akcenat stavljen je na problem procene resektabilnosti jetrenih metastaza, kao i dostupne dijagnostičke modalitete. Na detaljan i sistematičan način obrazložene su komparativne prednosti i nedostaci različitih hirurških strategija lečenja (klasičan, kombinovani, reverzan pristup). Opisana je ablativna tehnika tretmana metastaza kolorektalnog karcinoma kao i značaj minimalno invazivne odnosno robotske hirurgije u lečenju. Posebna pažnja u tekstu posvećena je različitim modalitetima lečenja inicijalno neresektabilnih metastaza kolorektalnog karcinoma (preoperativna embolizacija portne vene, dvo-etapna hepatektomija, konverziona hemioterapija, transplantacija jetre). Deo poglavlja posvećen je problematici resekcije jetre kod starije populacije kao i ulozi resekcije jetre u prisustvu ekstrahepatične metastatske bolesti.

Tema tridesetog poglavlja je hirurgija neuroendokrinih metastaza u jetri. Nakon iznetih opštih karakteristika u uvodu poglavlja, detaljno su izloženi različiti modaliteti hirurškog (radikalna, citoreduktivna hirurgija, transplantacija jetre) i neoperativnog lečenja (ablativne tehnike, trans-arterijska terapija, sistemski terapija).

Trideset i prvo poglavlje knjige obrađuje tematiku hirurgije metastaza ne-kolorektalnog i ne-neuroendokrino porekla. Dat je detaljan opis opštih karakteristika, kao i prikaz specifičnosti različitih tumora koji

pripadaju ovoj kategoriji; prikazana je patofiziologija hepatičnih metastaza tumora ne-kolorektalnog/ne-neuroendokrinoeg porekla, kao i njihova klinička prezentacija i dijagnostika. Opisana je efikasnost resekcione hirurgije jetre i ishod lečenja u zavisnosti od lokalizacije i histologije primarnog tumora kao i morbiditet i mortalitet. U poglavlju se razmatraju kontraindikacije za operativno lečenje, kao i ne-hirurški postupci u lečenju (radiofrekventna ablacija i destruktivne terapije, hemoembolizacija).

Poslednje poglavlje knjige (32) posvećeno je povredama jetre. Osim klasifikacije povreda i njihove stratifikacije, dat je detaljan pregled mera i postupaka u inicijalnom zbrinjavanju povreda jetre. Tehnike ne-operativnog i hirurškog pristupa detaljno su opisane, kao i komplikacije uz jasan opis načina njihovog rešavanja. Posebna pažnja je posvećena savremenom konceptu i postupcima „kontrola oštećenja“ u zbrinjavanju teških povreda jetre.

Jezik kojim je rukopis napisan je jasan, problematika obimne hirurgije jetre sa posebnim osvrtom na raznovrsnu operativnu tehniku je precizno i detaljno opisana, tako da je čitaoci mogu razumeti. Slike i šeme su jasne, kvalitetne, pregledne i pomažu čitaocu da sagleda materiju koja se u tekstu prezentuje. Rukopis pokriva oblast do sada nedovoljno obrađenu na našem govornom području, te smo mišljenja da će naići na dobar prijem u našoj medicinskoj publicistici, obzirom da ispunjava opšte i specifične pedagoške uslove i u potpunosti odgovara nameni.

Rukopis „**OPERATIVNE TEHNIKE U HIRURGIJI JETRE**“ na pregledan i sistematičan način obuhvata celokupnu problematiku hirurgije jetre, i pruža detaljan opis aktuelnih hirurških tehnika vezanih za zbrinjavanje navedenih stanja, bogato ilustrovan fotografijama, šemama i tabelama. Korišćena je savremena stručna literatura u svim poglavljima, navedena prema Vankuverskim propozicijama.

Recenzenti ističu da je sadržaj dela zasnovan na dugogodišnjem sopstvenom iskustvu autora u kliničkom-hirurškom radu, kao i u naučno-istraživačkom i pedagoškom radu i korišćenju aktuelne i savremene stručne literature. Na pregledan, sistematičan i jasan način prikazani su i obrađeni svi aspekti savremene kliničke i operativne hirurgije jetre. Dostavljeni rukopis „**OPERATIVNE TEHNIKE U HIRURGIJI JETRE**“ napisan je na visokom stručnom nivou, ispunjava sve kriterijume savremenog poslediplomskog udžbenika, namenjenog kako lekarima na specijalizaciji i specijalistima opšte i digestivne hirurgije, tako i lekarima na subspecijalističkom usavršavanju iz hirurgije jetre.

*U Beogradu, 26.01.2022. godine*

Akademik SANU Prof. dr Predrag Peško



Prof. dr Božina Radević



Prof. dr Slavko Matić



Prof. dr Miroslav Stojanović





# SADRŽAJ

<b>1. ISTORIJAT HIRURGIJE JETRE .....</b>	<b>1</b>
UVOD .....	1
PROUČAVANJE JETRE OD ANTIKE DO KRAJA 18. VEKA .....	1
Savremeno doba hirurgije jetre .....	6
Razvoj savremenih tehnologija .....	10
Transplantacija jetre .....	11
Razvoj laparoskopske i robotske hirurgije jetre .....	12
<b>2. HIRURŠKA ANATOMIJA JETRE I TERMINOLOGIJA RESEKCIJA JETRE.....</b>	<b>17</b>
UVOD U ANATOMIJU.....	17
<b>SEGMENTNA GRADJA JETRE .....</b>	<b>17</b>
<b>ŠUPLJE JETRENE STRUKTURE .....</b>	<b>18</b>
VENE JETRE .....	18
Desne hepatične vene .....	19
Srednja hepatična vena - MHV (Middle hepatic vein).....	22
Leva hepatična vena – LHV ( Left hepatic vein) .....	24
Zajedničko vensko stablo – CT (Common trunk) .....	26
Umbilikalna hepatična vena – UHV (Umbilical hepatic vein) .....	27
Kratke subhepatične vene (Short subhepatic veins).....	27
Anastomoze između vena .....	28
SISTEM VENE PORTE.....	29
ARTERIJE .....	31
ŽUČNI VODOVI - BILIJARNI SISTEM .....	33
LIMFNI SISTEM .....	34
<b>TERMINOLOGIJA ANATOMIJE JETRE I RESEKCIJA JETRE .....</b>	<b>35</b>
<b>3. HIRURŠKA ANATOMIJA I ANATOMSKA HIRURGIJA JETRE BAZIRANA NA KONCEPTU LAENNECOVE KAPSULE.....</b>	<b>39</b>
<b>HIRURGIJA JETRE I NJENE KAPSULE.....</b>	<b>39</b>
ZNAČAJ GLISSONOVOG PRISTUPA I KONCEPTA LAENNECOVE KAPSULE U ANATOMSKOJ RESEKCIJI JETRE: ŠTA BI TREBALO DA ZNAMO? .....	40
Hirurška anatomija kapsula jetre – istorijat.....	40
HIRURŠKA ANATOMIJA JETRE ZASNOVANA NA RAMIFIKACIJI GLISSONOVOG PEDIKLA (TAKASAKI) .....	42
Anatomija Glissonovog pedikla.....	42
Grananje stabla Glissonovog pedikla .....	43
Koncept segmentacije jetre zasnovan na ramifikaciji Glissonovog pedikla (Takasaki).....	43
Granica između segmenata i kaudatne (dorzalne) oblasti .....	45
Takasakijeva segmentacija u poređenju sa ostalim anatomskim klasifikacijama jetre .....	45
Relativna pozicija Glissonovog pedikla u odnosu na hepatičnu venu .....	46
HIRURŠKA ANATOMIJA JETRE ZASNOVANA NA KONCEPTU LAENNECOVE KAPSULE (SUGIOKA) .....	47
Glissonov pedikl .....	48
<b>SISTEM PLATOJA JETRE .....</b>	<b>50</b>
Sistematsko ekstrahepatično izolovanje Glissonovog pedikla zasnovano na anatomskom konceptu Laennecove kapsule (Sugioka) .....	51
<b>EKSTRAHEPATIČNI GLISSONOV PRISTUP – PRVI KORAK U ANATOMSKOJ RESEKCIJI ZASNOVANOJ NA LAENNECOVOJ KAPSULI? .....</b>	<b>51</b>
Hirurške tehnike za ekspoziciju Glissonovog pedikla .....	53
<b>EKSPOZICIJA HEPATIČNIH VENA .....</b>	<b>55</b>
ANATOMSKA RAZMATRANJA O EKSPOZICIJI HEPATIČNIH VENA .....	55
Hirurške tehnike za ekspoziciju hepatičnih vena .....	56
<b>HIRURŠKE TEHNIKE „INICIJALNOG PRISTUPA ISHODIŠTU HEPATIČNIH VENA SA KRANIKAUDALNOM RESEKCIJOM U JEDNOM SMERU“ .....</b>	<b>57</b>
INTERLAENNECOV PRISTUP.....	58
UNUTRAŠNJI LAENNECOV PRISTUP .....	58

<b>4. RADIOLOŠKA ANATOMIJA JETRE .....</b>	<b>63</b>
RADIOLOŠKA ANATOMIJA JETRE.....	63
DIJAGNOSTIČKI RADIOLOŠKI MODALITETI .....	64
Ultrazvuk (UZ).....	64
Intraoperativni ultrazvuk (iouz).....	64
Multidetektorska kompjuterizovana tomografija (mdct).....	65
Mdct volumetrija jetre (Computed tomography volumetry, CTV).....	67
Magnetna rezonanca jetre (MR).....	69
HIRURGIJA I RADIOLOGIJA .....	70
Kliničke indikacije za hiruršku resekciju .....	71
FOKALNE LEZIJE JETRE .....	71
Solidne promene.....	71
Cistične promene .....	88
<b>5.1. PREOPERATIVNA PROCENA FUNKCIJE JETRE .....</b>	<b>99</b>
Uvod .....	99
GRADIRANJE PREOPERATIVNOG RIZIKA .....	99
KLINIČKI SKORING SISTEMI.....	99
LABORATORIJSKA DIJAGNOSTIKA BOLESTI JETRE .....	100
STANDARDNI BIOHEMIJSKI TESTOVI.....	100
Aminotferaze .....	100
Laktat dehidrogenaza .....	100
Gama-glutamil transferaza (GGT).....	100
Alkalna fosfataza .....	101
Albumini .....	101
Imunoglobulini .....	102
Proteini koagulacije .....	102
Bilirubin .....	102
Amonijak.....	103
FUNKCIONALNA ISPITIVANJA JETRE.....	103
Aminopirin izdisajni test .....	104
Galaktoza eliminacioni test.....	104
MEGX test.....	105
Indocijanid zeleno klirens test (ICG) .....	105
LiMAx TEST.....	105
99mTc-GSA SCINTIGRAFIJA .....	105
<b>5.2. HEPATIČNA DIJALIZA .....</b>	<b>109</b>
HEPATIČNA DIJALIZA.....	109
ISTORIJAT HEPATIČNE DIJALIZE .....	109
PRINCIP RADA SISTEMA MARS .....	109
FPSA PROMETHEUS SISTEM .....	110
SPAD sistem .....	111
INDIKACIJE ZA HEPATIČNU DIJALIZU .....	111
EFEKTI HEPATIČNE DIJALIZE.....	111
<b>6. SPECIFIČNOSTI ANESTEZIJE U HIRURGIJI JETRE .....</b>	<b>113</b>
Uvod .....	113
PREOPERATIVNA ANESTEZIOLOŠKA EVALUACIJA I PRIPREMA .....	113
Procena operativnog rizika pacijenata za resekciju jetre.....	115
Anestezija za hirurške resekcije jetre .....	115
Monitoring .....	116
Anestezija .....	116
Hemodinamske promene u fazi resekcije jetre .....	118
Postoperativno lečenje .....	118
Zaključak.....	119

<b>7. MOBILIZACIJA JETRE I TEHNIKE VASKULARNE OKLUZIJE</b> .....	<b>121</b>
<b>PRIMENJENA HIRURŠKA ANATOMIJA I MOBILIZACIJA JETRE</b> .....	<b>121</b>
MOBILIZACIJA DESNE JETRE.....	122
MOBILIZACIJA LEVE JETRE .....	122
HEPATODUODENALNI LIGAMENT (HD LIGAMENT).....	123
CAUDATUS .....	124
INTRAOPERATIVNA ULTRASONOGRAFIJA JETRE .....	124
VASKULARNA KONTROLA I OKLUZIJA .....	126
Vaskularna kontrola i okluzija u hepatoduodenanom ligamentu (Pringle-ov manevar).....	127
TOTALNA VASKULARNA OKLUZIJA JETRE – OKLUZIJA DOVODA I ODVODA KRVI.....	128
PARCIJALNA I SELEKTIVNA VASKULARNA OKLUZIJA .....	129
HANGING MANEVAR .....	130
<b>8. TEHNIKE VASKULARNE KONTROLE U HIRURGIJI JETRE</b> .....	<b>133</b>
VASKULARNA KONTROLA U HIRURGIJI JETRE: FIZIOLOGIJA, INDIKACIJE I TEHNIKE IZVOĐENJA .....	133
ANATOMSKE I FIZIOLOŠKE OSNOVE VASKULARNE OKLUZIJE.....	134
Hepatični „inflow“ .....	134
Hepatični „outflow“ .....	134
<b>TEHNIKE VASKULARNE KONTROLE</b> .....	<b>135</b>
OKLUZIJA DOTOKA KRVI U JETRU („INFLOW“) .....	135
Pringleov manevar.....	135
Selektivna vaskularna okluzija: hemihepatični vaskularni „clamping“, sekcionektomije, segmentektomije.....	137
Uloga centralnog venskog pritiska (CVP) .....	139
Vaskularna okluzija u laparoskopskoj hirurgiji jetre.....	139
TEHNIKE VASKULARNE „OUTFLOW“ KONTROLE .....	139
Totalna vaskularna ekskluzija jetre (TVE).....	139
Hepatična vaskularna ekskluzija sa prezervacijom kavalnog protoka (HVEPC) .....	141
Klemovanje infrahepatične donje vene cave.....	143
EKSTREMNE RESEKCIJE.....	144
TOLERANCIJA JETRE NA VASKULARNU OKLUZIJU.....	144
HEMODINAMSKA TOLERANCIJA.....	145
METODE PREVENCIJE ISHEMIJE JETRE: INTERMITENTNA OKLUZIJA .....	145
ISHEMIJSKO PREKONDICIONIRANJE (IPC) .....	146
HLAĐENJE JETRE .....	147
UMESTO ZAKLJUČKA .....	147
Prikaz operativne tehnike koju autor primenjuje u izvođenju resekcije jetre sa minimalnim gubitkom krvi .....	147
<b>9. TEHNIKE KONVENCIONALNE RESEKCIJE JETRE I IZVOĐENJE RESEKCIJAH ZAHVATA</b> .....	<b>155</b>
PREOPERATIVNA EVALUACIJA I PLANIRANJE RESEKCIJE .....	155
PRIPREMA BOLESNIKA ZA OPERACIJU .....	155
TEHNIKE RESEKCIJE JETRE.....	156
Položaj pacijenta i operativni pristupi.....	156
Eksploracija jetre.....	157
Disekcija parenhima jetre.....	157
Zbrinjavanje resekcione površine .....	159
Drenaža.....	160
VRSTE I IZVOĐENJE RESEKCIJA.....	161
Anatomski operativni zahvati .....	161
Segmentektomije .....	161
Hepatektomije .....	169
Ostali zahvati na jetri .....	179
<b>10. TEHNIKE SUPRAHILARNE KONTROLE GLISSONOVOG PEDIKLA U RESEKCIJAMA JETRE</b> .....	<b>181</b>
KLASIČNI EKSTRAHEPATIČNI INTRAFASCIJALNI (HILARNI) PRISTUP .....	182
SUPRAHILARNI EKSTRAHEPATIČNI EKSTRAFASCIJALNI PRISTUP .....	182
TAKASAKIJEVA TEHNIKA OSLOBAĐANJA (DETACHMENT) PRIMARNOG GLISSONOVOG PEDIKLA OD PARENHIMA JETRE .....	184
SUPRAHILARNI INTRAHEPATIČNI EKSTRAFASCIJALNI PRISTUP .....	184
PREDNJI (ANTERIORNI) TRANSFISURALNI PRISTUP .....	184



ZADNJI (POSTERIORNI) INTRAHEPATIČNI PRISTUP .....	185
OPERATIVNA TEHNIKA (GALPERIN) .....	185
OPERATIVNA TEHNIKA (LAUNOIS).....	186
OPERATIVNA TEHNIKA (MACHADO).....	188
TEHNIKA IZOLOVANJA GLISSONOVIH OVOJNICA ZA LEVU JETRU (MACHADO).....	188
RESEKCIJE JETRE SA MINIMALNIM GUBITKOM KRVI: OPERATIVNA TEHNIKA SUPRAHILARNE VASKULARNE KONTROLE GLISSONOVOG PEDIKLA .....	189
HEPATEKTOMIJE.....	191
Desna hepatektomija .....	191
LEVA HEPATEKTOMIJA .....	194
DESNA PROŠIRENA HEPATEKTOMIJA .....	198
Leva proširena hepatektomija .....	199
Centralna hepatektomija (mezohepatektomija).....	199
SEGMENTNO ORIJENTISANE ANATOMSKE RESEKCIJE JETRE.....	202
TIPOVI SEGMENTEKTOMIJA .....	203
Segmentektomija S1.....	203
Izolovane segmentektomije S2 i S3.....	204
Segmentektomija S4.....	204
Segmentektomija S5.....	206
Segmentektomija S6.....	206
Segmentektomija S7.....	206
Segmentektomija S8.....	207
BISEGMENTEKTOMIJE I POLISEGMENTEKTOMIJE .....	209
Bisegmentektomija S3 + S4b .....	209
Polisegmentektomija S3 + S4b +S5.....	210
Bisegmentektomija S4b + S5 .....	210
Desna kaudalna bisegmentektomija S5 + S6 .....	210
Desna kranijalna bisegmentektomija S7 + S8 .....	212
Donja transversalna hepatektomija (S4b + S5 + S6) .....	213
SEKCIONEKTOMIJE .....	214
Anteriorna sekcioneptomija (S5 + S8) .....	214
Anteriorna sekcioneptomija (Takasaki–Sugioka).....	215
DISEKCIJA PARENHIMA .....	216
Posteriorna sekcioneptomija (S6 + S7) .....	217
Posteriorna sekcioneptomija (Takasaki–Sugioka).....	217
DISEKCIJA PARENHIMA .....	220
Leva lateralna sekcioneptomija (S2 + S3) .....	221
UMESTO ZAKLJUČKA .....	221
<b>11. TEHNIKA ANTERIORNOG PRISTUPA I „HANGING“ MANEVRA U RESEKCIJI JETRE .....</b>	<b>225</b>
ISTORIJAT .....	225
ANTERIORNI PRISTUP: HIRURŠKA TEHNIKA .....	226
Prednosti anteriornog pristupa.....	227
Mane anteriornog pristupa .....	228
Modifikacija anteriornog pristupa .....	228
„Hanging“ manevar jetre .....	229
Anatomska osnova „hanging“ manevra.....	229
Klasična tehnika „hanging“ manevra.....	231
Evolucija tehnike „Liver Hanging“-a.....	232
Prednosti „Liver Hanging“-a .....	232
Komplikacije „Liver Hanging“-a .....	233
Ograničenja i kontraindikacije.....	233
Proširena primena „hanging“ tehnike .....	234
<b>12. ALPPS (ASSOCIATING LIVER PARTITION AND PORTAL VEIN LIGATION FOR STAGED HEPATECTOMY) ...</b>	<b>237</b>
UVOD .....	237
MEHANIZMI REGENERACIJE JETRE .....	238
Humoralni faktori .....	239
Hemodinamski faktori .....	239
INDIKACIJE.....	239



TEHNIČKA RAZMATRANJA – KLASIČNA DESNA TRISEKCIONEKTOMIJA ALPPS .....	240
HIRURŠKA TEHNIKA .....	240
Prva (Inicijalna) etapa hepatektomije.....	240
TEHNIČKE MODIFIKACIJE ALPPS-A.....	243
Parcijalni ALPPS (p ALPPS) .....	244
„Non-touch“ tehnika – hibridni ALPPS .....	244
Minimalno-invazivni ALPPS (laparoskopski ALPPS i robotski potpomognut ALPPS) .....	244
„Tourniquet“ ALPPS (ALTPS) .....	244
Monosegmentni ALPPS.....	244
Mini ALPPS.....	245
RF asistirana podela jetre sa ligaturom portne vene (RALPP) .....	245
Laparoskopska mikrotalasna ablacija i ligatura portne vene za etapnu hepatektomiju (LAPS) .....	245
Reverzna – Leva, Centralna i Spasavajuća ALPPS modifikacija .....	245
ALPPS PREDNOSTI I KOMPLIKACIJE.....	245
Nedovoljan rast FLR-a .....	245
Morbiditet i mortalitet .....	246
Onkološki rezultati .....	246
Bilijarne komplikacije.....	246
Kvalitet života .....	247
UMESTO ZAKLJUČKA .....	247
<b>13. KOMPLEMENTARNE TEHNIKE U HIRURGIJI JETRE .....</b>	<b>251</b>
UVOD .....	251
PRIMENA STAPLERA U RESEKCIJI JETRE.....	252
A) Hepatična „inflow“ kontrola vaskularnim staplerom .....	252
B) Hepatična „outflow“ kontrola vaskularnim staplerom .....	253
SISTEMI ZA OBLITERISANJE KRVNIH SUDOVA TIPA HVATALICE U RESEKCIJI JETRE.....	254
RADIOFREKVENTNI (RF) I MIKROTALASNI (MW) UREĐAJI KOJI SE KORISTE U RESEKCIJI JETRE .....	256
Kombinovana ablacija i resekcija (CARE) .....	258
UMESTO ZAKLJUČKA .....	258
<b>14. VASKULARNE RESEKCIJE I REKONSTRUKCIJE U HIRURGIJI JETRE .....</b>	<b>261</b>
UVOD .....	261
VRSTE VASKULARNIH GRAFTOVA .....	263
RESEKCIJA PORTNE VENE .....	264
RESEKCIJA HEPATIČNE ARTERIJE.....	266
RESEKCIJA DONJE VENE CAVE I KONFLUENSA HEPATIČNIH VENA .....	268
RESEKCIJA I REKONSTRUKCIJA HEPATIČNIH VENA .....	271
TROMBEKTOMIJA KOD HCC-A UDRUŽENOG SA TUMORSKIM TROMBOM U PORTNOJ VENI (PVTT) .....	271
HIRURŠKA KLASIFIKACIJA PVTT .....	272
HCC-PVTT – HIRURŠKE TEHNIKE I EFIKASNOST .....	273
Tumorski tromb se prostire do linije resekcije jetre.....	273
Tumorski tromb se prostire preko linije resekcije jetre.....	273
Tumorski tromb zahvata zid glavnog stabla portne vene .....	273
Koncept „trombektomija prvo“ umesto konvencionalnog „resekcija jetre prvo“ .....	273
TROMBEKTOMIJA KOD HCC-A UDRUŽENOG S TUMORSKIM TROMBOM U HEPATIČNOJ VENI (HVTT) I IVC-A (IVCTT) .....	274
HIRURŠKA KLASIFIKACIJA HVTT I IVCTT .....	274
HCC SA HVTT-IVCTT HIRURŠKE TEHNIKE I EFIKASNOST .....	274
BUDUĆA PERSPEKTIVA.....	275
<b>15.1. LAPAROSKOPSKA HIRURGIJA JETRE .....</b>	<b>279</b>
UVOD .....	279
OSNOVNI PRINCIPI LAPAROSKOPSKE HIRURGIJE JETRE (LHJ) .....	279
Krivulja učenja .....	280
Pozicija pacijenta .....	281
Eksploracija jetre: Intraoperativna ultrasonografija (IOUS).....	281
Transekcija parenhima .....	282
Kontrola krvarenja i hemostaza .....	283
Konverzija .....	284

Hirurgija jetre s očuvanjem parenhima .....	285
INDIKACIJE I KONTRAINDIKACIJE .....	286
PREDNOSTI LAPAROSKOPSKOG PRISTUPA .....	286
ONKOLOŠKI ISHOD .....	287
Metastaza kolorektalnog karcinoma u jetri .....	287
Hepatocelularni karcinom .....	287
Intrahepatični holangiokarcinom (ICC) .....	288
TIPOVI RESEKCIJA JETRE .....	288
Leva lateralna sekcionektomija .....	288
Leva hepatektomija .....	289
Desna hepatektomija .....	290
Parcijalna resekcija jetre: Segmentektomija, „Wedge“ resekcije .....	291
Transtorakalna laparoskopna resekcija jetre .....	291
Laparoskopna hepatektomija sa živog donora .....	291
NIR fluorescentni imidžing .....	292
ZAKLJUČAK .....	292
<b>15.2. TEHNIKA LAPAROSKOPSKO ANATOMSKE RESEKCIJE JETRE .....</b>	<b>297</b>
Uvod .....	297
POZICIJA BOLESNIKA .....	297
PLASIRANJE PORTOVA .....	298
PRINGLEOV MANEVAR .....	299
PRISTUP GLISSONOVOM PEDIKLU .....	300
„HANGING“ MANEVAR JETRE .....	301
TRANSEKCIJA PARENHIMA JETRE VOĐENA HEPATIČNOM VENOM .....	302
UMESTO ZAKLJUČKA .....	303
<b>16. ROBOTSKI-ASISTIRANA HIRURGIJA JETRE .....</b>	<b>307</b>
Uvod .....	307
Položaj pacijenta .....	307
Procedure na desnoj jetri .....	308
Procedure na levoj jetri .....	308
Osnovni manevri .....	308
Leva lateralna sekcionektomija .....	308
Leva hepatektomija .....	309
Desna hepatektomija .....	309
Resekcija postero-superiornog segmenta jetre .....	310
Kaudatna lobektomija .....	310
Zaključak .....	310
<b>17. PERIOPERATIVNE KOMPLIKACIJE U HIRURGIJI JETRE .....</b>	<b>313</b>
Uvod .....	313
<b>OPŠTE POSTOPERATIVNE KOMPLIKACIJE RESEKCIJE JETRE .....</b>	<b>314</b>
Krvarenje .....	314
Infekcija rane .....	315
Postoperativna pareza creva .....	315
Stres ulkus .....	315
Apsces i sepsa .....	315
Flebitisi i tromboembolijske komplikacije .....	316
Srčane komplikacije .....	316
Pneumonija .....	316
Pleuralni izliv .....	317
CLAVIEN-DINDO KLASIFIKACIJA HIRURŠKIH KOMPLIKACIJA .....	317
FAKTORI RIZIKA ZA NASTANAK RANIH POSTOPERATIVNIH KOMPLIKACIJA NAKON RESEKCIJE JETRE .....	317
<b>FAKTORI RIZIKA U VEZI SA JETROM .....</b>	<b>317</b>
Funkcija jetre .....	317
Ciroza i fibroza jetre .....	317
Steatoza jetre i Steatohepatitis .....	317

Portna hipertenzija .....	318
Tumor.....	318
<b>FAKTORI RIZIKA VEZANI ZA PACIJENTA.....</b>	<b>318</b>
Starost.....	318
Indeks telesne mase (BMI) .....	318
Komorbiditet.....	318
ASA (American Society of Anesthesiologists) skor .....	318
<b>HIRURGIJA KAO FAKTOR RIZIKA.....</b>	<b>318</b>
Gubitak krvi .....	318
Kontrola krvotoka jetre i tehnike resekcije jetre.....	318
Opseg resekcije jetre .....	319
Ekstrahepatične procedure .....	319
OSTALI FAKTORI RIZIKA .....	319
<b>SPECIFIČNE PERIOPERATIVNE HIRURŠKE KOMPLIKACIJE .....</b>	<b>319</b>
<b>BILIJARNA FISTULA.....</b>	<b>319</b>
Definicija i stepen bilijarne fistule .....	319
Faktori rizika za razvoj bilijarne fistule.....	319
Kliničke manifestacije bilijarne fistule .....	319
Tetman bilijarne fistule .....	319
Konzervativan tretman .....	320
Perkutana drenaža .....	320
Endoskopski tretman .....	320
Eksplorativna laparotomija .....	320
PREVENCIJA BILIJARNE FISTULE .....	320
Sutura na resekcionoj površini jetre.....	320
Test curenja žuči.....	320
Intraoperativna holangiografija.....	320
<b>INSUFICIJENCIJA JETRE.....</b>	<b>320</b>
Definicija i stepen insuficijencije jetre.....	320
Kriterijumi „50-50“ .....	320
Kriterijumi Međunarodne studijske grupe za hirurgiju jetre (ISGLS).....	320
FAKTORI RIZIKA.....	321
Kvalitet jetre .....	321
Rezidualni volumen jetre .....	321
Gubitak krvi i transfuzija.....	321
Ostali faktori rizika.....	321
KLINIČKA SLIKA INSUFICIJENCIJE JETRE .....	321
Lečenje Insuficijencije jetre.....	321
Prevenција insuficijencije jetre.....	321
<b>KRVARENJE NAKON HEPATEKTOMIJE .....</b>	<b>321</b>
Definicija i stepen krvarenja.....	322
Faktori rizika za nastanak krvarenja nakon hepatektomije.....	322
Klinička slika krvarenja nakon hepatektomije.....	322
Lečenje krvarenja nakon hepatektomije .....	322
<b>ASCITES .....</b>	<b>322</b>
Definicija i stadijumi ascitesa.....	323
Faktori rizika za razvoj ascitesa .....	323
Lečenje ascitesa .....	323
<b>HIRURŠKA INFEKCIJA.....</b>	<b>324</b>
Definicija .....	324
Faktori rizika za nastanak septičnih komplikacija .....	324
Lečenje hirurških septičnih komplikacija .....	324
<b>18.1. PERKUTANE TRANSHEPATIČNE INTERVENCIJE NA BILIJARNOM TRAKTU .....</b>	<b>327</b>
PERKUTANE TRANSHEPATIČNE INTERVENCIJE NA BILIJARNOM TRAKTU .....	327
Opšte indikacije za perkutane bilijarne intervencije .....	327
Opšte kontraindikacije za perkutane bilijarne intervencije .....	328
Preproceduralna evaluacija i priprema .....	328

Perkutana transhepatična holangiografija (PTC) .....	328
Perkutana holecistostomija .....	329
Perkutana transhepatična bilijarna drenaža (PTBD).....	329
Spoljnje-unutrašnja bilijarna drenaža.....	331
Postproceduralno praćenje i održavanje katetera .....	332
Rezultati i komplikacije .....	332
Rešavanje komplikacija .....	332
Perkutana transhepatična bilijarna drenaža kod malignih opstrukcija bilijarnog trakta .....	333
Bilijarni stenting .....	333
Intraluminalna brahiterapija.....	334
Endobilijarna radiofrekventna ablacija .....	334
Perkutana transhepatična bilijarna drenaža u benignoj bilijarnoj opstrukciji.....	334
Bilijarne strikture nakon transplantacije jetre.....	335
Perkutana transhepatična bilijarna drenaža kod bilijarnog curenja .....	336
Perkutana transhepatična bilijarna drenaža u lečenju bilijarne kalkuloze .....	336
<b>18.2. INTERVENTNO RADIOLOŠKE PROCEDURE U HIRURGIJI JETRE .....</b>	<b>339</b>
INTERVENTNO RADIOLOŠKE PROCEDURE U HIRURGIJI JETRE .....	339
BIOPSIJA JETRE .....	339
PUNKCIJA, ASPIRACIJA, DRENAŽA I SKLEROZACIJA TEČNIH KOLEKCIJA U HEPATOBILIJARNOM SISTEMU.....	340
EMBOLIZACIJA KRVNIH SUDOVA JETRE.....	342
EMBOLIZACIJA U LEČENJU TUMORA JETRE .....	343
EMBOLIZACIJA U TRETMANU TRAUME JETRE .....	346
RADIOFREKVENTNA ABLACIJA .....	347
<b>19.1. HIRURŠKA TEHNIKA EKSPANTACIJE JETRE OD KADAVERIČNOG DONORA .....</b>	<b>349</b>
UVOD .....	349
Preoperativna priprema.....	349
<b>UKLANJANJE JETRE.....</b>	<b>349</b>
1. Otvaranje trbušne i torakalne duplje.....	349
2. Procena kvaliteta jetre .....	350
3. Ispitivanje toka hepatičnih arterija i prisustvo anatomskih varijacija.....	350
4. Pregled žučnih puteva.....	350
5. Zastupljenost retroperitonealnih struktura .....	350
6. Priprema ilijačnih krvnih sudova i donje aorte .....	351
7. Priprema aorte ispod dijafragme.....	351
8. Priprema organa u grudnoj duplji .....	351
9. Kanulacija i hladna perfuzija organa .....	351
10. Uklanjanje jetre .....	352
11. Skladištenje jetre .....	352
12. Sakupljanje vaskularnih transplantata .....	352
<b>19.2. HIRURŠKA TEHNIKA TRANSPLANTACIJE JETRE .....</b>	<b>353</b>
UVOD .....	353
PREOPERATIVNA PROCENA.....	353
NEHOLESTATIČNA CIROZA .....	353
Infekcija virusom hepatitisa B.....	354
Infekcija virusom hepatitisa C .....	354
Autoimuni hepatitis .....	354
Alkohol.....	354
Nealkoholni steatohpatitis (NASH).....	354
Kriptogena neholestatska ciroza.....	355
HOLESTATSKA CIROZA.....	355
Primarna bilijarna ciroza (PBC) .....	355
Primarni sklerozirajući holangitis (PSC) .....	355
Karolijeva bolest .....	355
Atrezija žučnih kanala .....	355
AKUTNA INSUFICIJA JETRE (AIJ) .....	356
METABOLIČKE BOLESTI.....	356

MALIGNI BOLESTI.....	356
Hepatoblastom .....	356
Hemangioendoteliom i angiosarkom.....	356
Hepatocelularni karcinom (HCC) .....	356
Holangiokarcinom.....	357
OSTALI UZROCI.....	357
LEČENJE BOLESNIKA SA INSUFICIJENCIJOM JETRE .....	357
PRENOS NA LISTU ZA TRANSPLANTACIJU .....	358
KONTRAINDIKACIJE ZA TRANSPLANTACIJU .....	358
PREŽIVLJAVANJE BOLESNIKA POSLE TRANSPLANTACIJE JETRE .....	358
OPERATIVNE TEHNIKE.....	359
Anesteziološka priprema i vođenje pacijenata .....	359
Hepatektomija kod primaoca.....	359
Transplantacija jetre sa kadaveričnog donora.....	360
Transplantacija podeljene jetre sa mrtvog donora (SLT) .....	361
Transplantacija jetre sa živog donora LDLR .....	361
OPERATIVNE KOMPLIKACIJE .....	361
Vaskularne komplikacije .....	361
Bilijarne komplikacije.....	363
IMUNOSUPRESIJA NAKON TRANSPLANTACIJE JETRE.....	363
ODBACIVANJE.....	364
Lečenje odbacivanja.....	365
INFEKCIJE .....	365
Bakterijske infekcije.....	365
Virusne infekcije.....	365
Citomegalovirus (CMV) .....	366
Herpes simpleks virus (HSV) .....	366
Epstein-Barr virus (EBV).....	366
Varicella zoster virus (VZV) .....	366
Gljivične infekcije.....	366
Infekcije protozoama .....	366
<b>20. TEHNIKE TRANSPLANTCIJE JETRE SA ŽIVOG DONORA.....</b>	<b>369</b>
Napredak u rekonstrukciji venskog odliva („outflow“) .....	369
Napredak u rekonstrukciji portne vene .....	371
Tromboza vene porte .....	371
Napredak u arterijskoj rekonstrukciji .....	373
Napredak u modulaciji dotoka .....	374
Ligiranje splenične arterije.....	375
Splenična devaskularizacija .....	375
Splenektomija.....	375
Portosistemski šantovi .....	375
Kada koristiti koju proceduru .....	376
Napredak u bilijarnoj rekonstrukciji .....	376
<b>21. HIRURGIJA NEPARAZITARNIH CISTIČNIH LEZIJA JETRE .....</b>	<b>381</b>
NEPARAZITARNE CISTIČNE LEZIJE JETRE .....	381
UVOD .....	381
KLINIČKE KARAKTERISTEKE NEPARAZITARNIH CISTA JETRE .....	382
OPŠTI PRINCIPI LEČENJA .....	382
<b>PROSTE (SIMPLEX) CISTE JETRE .....</b>	<b>383</b>
Etiologija i patogeneza .....	383
Klinička slika .....	383
Dijagnoza.....	384
Lečenje.....	384
<b>POLICISTIČNA BOLEST JETRE .....</b>	<b>386</b>
Etiologija i patogeneza .....	386
Klinička slika .....	387
Dijagnoza.....	387

Hirurško lečenje .....	387
VON MAJENBURGOV KOMPLEKS .....	391
CISTADENOM I CISTADENOKARCINOM .....	391
Kliničke karakteristike .....	391
Dijagnoza .....	391
Hirurško lečenje .....	392
<b>KEROLIJEVA BOLEST I KEROLIJEV SINDROM .....</b>	<b>392</b>
Etiologija i patogeneza .....	392
Klinička slika .....	393
Dijagnoza .....	393
Hirurško lečenje .....	393
<b>TRAUMATSKE CISTE.....</b>	<b>394</b>
Etiologija i patogeneza .....	394
Kliničke karakteristike.....	394
Dijagnoza .....	394
Lečenje.....	394
DRUGE RETKE HEPATIČNE CISTIČNE LEZIJE .....	394
UMESTO ZAKLJUČKA .....	394
<b>22. HIRURGIJA HIDATIDNE BOLESTI I APSCESA JETRE.....</b>	<b>399</b>
Uvod .....	399
Struktura i anatomija ehinokokne ciste .....	400
KLINIČKE MANIFESTACIJE .....	401
Klinička slika uzrokovana kompresijom ciste .....	401
Klinička slika usled infekcije ciste.....	401
Klinička slika alveolarne ehinokokoze .....	401
Klinički pregled .....	401
KOMPLIKACIJE EHINOKOKNE CISTE .....	401
Ruptura ciste u bilijarni trakt .....	401
Ruptura ciste u trbušnu duplju.....	402
Ruptura ciste u grudnu duplju .....	402
Ruptura ciste u druge organe .....	402
LABORATORIJSKA ISPITIVANJA .....	402
Laboratorijski parametri funkcije jetre.....	402
Vrednosti eosinofilnih granulocita .....	403
Kasonijev (Casoni-Boteri) intradermalni test .....	403
ELISA test .....	403
„Western Blotting“ analiza .....	403
RADIOLOŠKA ISPITIVANJA .....	403
Ultrasonografija abdomena (US).....	403
Kompjuterizovana tomografija (CT) .....	404
Magnetna rezonanca (MRI).....	404
KLASIFIKACIJA I STADIJUM BOLESTI .....	404
INDIKACIJE ZA HIRURŠKO LEČENJE I PREOPERATIVNA PRIPREMA .....	405
Kada nije indikovano operativno lečenje? .....	405
Preoperativna priprema .....	406
Izbor hirurške procedure .....	406
Endocistektomija (hidatidektomija) sa parcijalnom pericistektomijom .....	406
IDEALNA TOTALNA CISTOPERICISTEKTOMIJA .....	408
Hirurška tehnika.....	408
RESEKCIJA JETRE .....	409
TRANSPLANTACIJA JETRE .....	410
LAPAROSKOPSKI PRISTUP U LEČENJU HIDATIDNE BOLESTI JETRE .....	410
PERKUTANE PROCEDURE U LEČENJU HIDATIDNE BOLESTI JETRE .....	410
Tehnika kateterizacije .....	410
INTRAOPERATIVNE KOMPLIKACIJE HIDATIDNE CISTE I NJIHOVO REŠAVANJE .....	410
Ruptura ciste.....	410
Ruptura ciste u bilijarni trakt .....	410
Ruptura ciste u peritonealnu duplju.....	412

Ruptura ciste u perikardnu duplju.....	412
Ruptura ciste u pleuralnu duplju ili pluća.....	412
Bilijarna fistula.....	412
Striktura bilijarnog stabla.....	412
MEDIKAMENTOZNO LEČENJE HIDATIDNE BOLESTI JETRE.....	412
RELAPS BOLESTI.....	413
DUGOROČNA PROGNOZA BOLESTI.....	413
<b>HEPATIČNI APSCES .....</b>	<b>413</b>
Etiologija.....	413
Klinička slika.....	413
Radiografska dijagnostika.....	413
Bakteriologija.....	414
Tretman.....	414
<b>23. HIRURGIJA SOLIDNIH BENIGNIH TUMORA JETRE .....</b>	<b>419</b>
<b>HEMANGIOM JETRE .....</b>	<b>419</b>
Simptomatologija.....	421
Dijagnostika.....	421
Lečenje.....	422
Hirurško lečenje hemangioma.....	422
Konzervativno (nehirurško) lečenje hemangioma.....	422
<b>FOKALNA NODULARNA HIPERPLAZIJA (FNH) .....</b>	<b>423</b>
Simptomatologija.....	423
Dijagnostika.....	423
Lečenje.....	423
<b>HEPATOCELULARNI ADENOM (HCA).....</b>	<b>424</b>
Hepatična adenomatoza.....	424
Simptomatologija.....	424
Dijagnostika.....	424
Lečenje.....	425
<b>HEPATIČNI INCIDENTALOM (HI) .....</b>	<b>425</b>
Klasifikacija.....	426
Dijagnostika.....	426
Lečenje.....	426
<b>24. HIRURGIJA HEPATOCELULARNOG KARCINOMA (HCC) .....</b>	<b>431</b>
HEPATOCELULARNI KARCINOM (HCC).....	431
STADIJUM BOLESTI (STAGING).....	432
Barcelona Clinic Liver Cancer (BCLC) stejdžing sistem.....	432
TNM klasifikacija.....	433
Okuda stejdžing sistem.....	433
CLIP stejdžing sistem.....	434
JIS stejdžing sistem.....	434
LEČENJE HCC-A.....	434
Razmatranje pristupa.....	434
<b>HIRURŠKO LEČENJE.....</b>	<b>435</b>
Hirurška resekcija.....	436
Resekcija jetre u tretmanu HCC-a.....	437
Opseg resekcije.....	441
Poboljšanje hirurške resekcije.....	441
Intermitentna okluzija dotoka krvi (intermitentni „inflow“).....	442
Prednji pristup (anterior approach).....	442
Definisanje anatomske resekcije i opis operativne tehnike hepatektomije.....	442
Tehnika transekcije Glissonovog pedikla – anatomska hepatektomija za HCC.....	442
Pristup tercijarnim granama.....	443
Ultrasonografski vođena tehnika transekcije.....	443
ICG fluorescentna imidžing tehnika.....	443
Koja je odgovarajuća hirurška tehnika za anatomsku resekciju?.....	444

Teorijske prednosti tehnike anatomske hirurške resekcije za HCC.....	444
Recidivi nakon resekcije HCC-a .....	444
Rezultati učinjenih resekcija jetre zbog HCC-a.....	445
TRANSPLANTACIJA JETRE U LEČENJU HCC-A.....	445
FAKTORI RIZIKA ZA PREŽIVLJAVANJE I RECIDIV BOLESTI .....	446
Karakteristike tumora .....	446
Faktori rizika vezani za jetru .....	447
Faktori rizika vezani za operativno lečenje.....	448
Dugoročna prognoza i praćenje pacijenata nakon hirurškog tretmana HCC-a.....	449
NEOPERATIVNA TERAPIJA .....	449
<b>25.1. TEHNIKE ABLACIJE TUMORA JETRE I RF RESEKCIJE JETRE .....</b>	<b>459</b>
<b>RADIOFREKVENTNA RESEKCIJA I ABLACIJA TUMORA JETRE.....</b>	<b>459</b>
UVOD .....	459
TEHNIKA RADIOFREKVENTNE RESEKCIJE JETRE .....	460
RADIOFREKVENTNA ABLACIJA TUMORA JETRE.....	462
LOKALNE ABLATIVNE METODE U LEČENJU KARCINOMA JETRE .....	462
Selekcija bolesnika.....	462
Perkutana injekcija etanola – hemijska ablacija .....	463
Radiofrekventna ablacija .....	463
Mikrotalasna ablacija .....	463
Krioablacija .....	463
Ireverzibilna elektroporacija .....	464
Kombinovana terapija.....	464
Zaključak.....	464
<b>25.2. LOKALNE ABLATIVNE TEHNIKE U LEČENJU PRIMARNIH TUMORA JETRE.....</b>	<b>467</b>
Lečenje primarnog karcinoma jetre .....	468
Lokalna ablativna terapija.....	469
Radiofrekventna ablacija (RFA) i mikrotalasna ablacija (MWA) .....	469
Transarterijska hemoembolizacija (TACE) .....	470
Elektroporacija .....	470
Reverzibilna elektroporacija i elektrohemoterapija .....	471
Primeri elektrohemoterapije (ECT) kod pacijenata sa PLT .....	471
Zaključak.....	473
<b>26. HIRURGIJA INTRAHEPATIČNOG HOLANGIOKARCINOMA .....</b>	<b>475</b>
<b>INTRAHEPATIČNI HOLANGIOKARCINOM .....</b>	<b>475</b>
UVOD .....	475
EPIDEMIOLOGIJA.....	476
Incidenca.....	476
Faktori rizika .....	476
Klasični faktori rizika.....	476
Novi faktori rizika .....	476
PATOLOŠKA KLASIFIKACIJA .....	477
KLINIČKA PREZENTACIJA .....	477
METODE DIJAGNOSTIKE .....	478
Vizualizacija .....	478
Tumor markeri.....	478
ODREĐIVANJE STADIJUMA.....	478
Satelitski čvorovi.....	478
Vaskularno širenje.....	478
Kapsularno širenje.....	478
Bilijarno širenje .....	478
Perineuralno širenje .....	478
Širenje limfnim putem .....	478
Određivanje stadijuma tumora .....	479
OPCIJE LEČENJA .....	480



Hirurška resekcija.....	480
Alternative hirurgiji.....	481
Sistemska hemoterapija.....	481
PROGNOSTIČKI FAKTORI.....	481
Zahvaćenost limfnih nodusa.....	481
Hirurška margina.....	482
Periferni nasuprot hilarnom ihcc-u.....	482
Odabir pacijenata za operaciju.....	482
<b>27. HIRURGIJA PERIHILARNOG HOLANGIOKARCINOMA .....</b>	<b>485</b>
<b>HIRURGIJA PERIHILARNOG HOLANGIOKARCINOMA .....</b>	<b>485</b>
UVOD.....	485
Patološke karakteristike.....	486
PUTEVI RASTA I ŠIRENJA TUMORA.....	486
Longitudinalni rast i širenje tumora.....	486
Vertikalni rast i širenje tumora.....	486
KLINIČKA PREZENTACIJA I PROCENA.....	487
Imidžing tehnike vizuelizacije pcca.....	487
KLASIFIKACIJA I „STAGING“.....	489
Preoperativna optimalizacija jetre.....	490
HIRURŠKA RESEKCIJA.....	490
INDIKACIJE I KONTRAINDIKACIJE ZA HIRURŠKU RESEKCIJU.....	491
KURATIVNA RESEKCIJA.....	492
INTRAOPERATIVNA PROCENA I DONOŠENJE ODLUKE.....	492
Laparoskopska eksploracija.....	492
Intraoperativna procena resektabilnosti.....	492
Ex tempore biopsija resekcione margine.....	492
OBIM RESEKCIJE JETRE.....	493
Leva ili desna hemihepatektomija.....	493
Proširena hepatektomija (trisekcionektomija).....	494
Kaudatna lobektomija (S1).....	494
Centralna hepatektomija.....	494
VASKULARNA RESEKCIJA.....	495
Resekcija i rekonstrukcija portne vene.....	495
LIMFADENEKTOMIJA.....	496
HIRURŠKI MORBIDITET I MORTALITET.....	496
DUGOROČNI ISHOD.....	497
TRANSPLANTACIJA JETRE.....	497
PALIJATIVNA TERAPIJA.....	497
PALIJATIVNO HIRURŠKO LEČENJE.....	497
Intrahepatična B3 holangiojejunostomija u palijativnom hirurškom tretmanu visokih neresektabilnih malignih bilijarnih opstrukcija.....	497
PERKUTANO I ENDOSKOPSKO STENTOVANJE.....	498
ULOGA RADIJACIONE TERAPIJE.....	498
HEMOTERAPIJA.....	499
FOTODINAMSKA TERAPIJA.....	499
UMESTO ZAKLJUČKA.....	499
<b>28. HIRURGIJA KARCINOMA ŽUČNE KESE .....</b>	<b>505</b>
UVOD.....	505
EPIDEMIOLOGIJA.....	505
ETIOLOGIJA I PATOGENEZA.....	506
TNM ODREĐIVANJE STADIJUMA.....	506
INCIDENTALNI KARCINOM ŽUČNE KESE.....	506
PREOPERATIVNA PRIPREMA NAKON INCIDENTALNO OTKRIVENOG KARCINOMA ŽUČNE KESE.....	507
HIRURŠKI „RESTAGING“ INCIDENTALNOG KARCINOMA ŽUČNE KESE NAKON PRIMARNE HOLECISTEKTOMIJE.....	507
OPTIMALAN VREMENSKI INTERVAL ZA IZVOĐENJE RADIKALNE RESEKCIJE.....	507
HIRURŠKO LEČENJE UZGREDNO OTKRIVENOG, RANOG (T1 I T2) KARCINOMA ŽUČNE KESE.....	507
HIRURŠKO LEČENJE UZNAPREDOVALOG (T3 I T4) KARCINOMA ŽUČNE KESE.....	508
HIRURŠKI TRETMAN EKSTRAHEPATIČNIH ŽUČNIH VODOVA.....	509

HIRURŠKI TRETMAN HEPATIČNE MARGINE .....	509
HIRURŠKI TRETMAN LIMFNIH ČVOROVA .....	510
Operativna tehnika standardne limfonodalne disekcije.....	511
HIRURŠKA EKSCIZIJA MESTA PRETHODNO PLASIRANIH PORTOVA .....	511
NEINCIDENTALNO DIJAGNOSTIKOVAN KARCINOM ŽUČNE KESE .....	512
IKTERUS KAO ZNAK .....	512
DIJAGNOSTIKA NEINCIDENTALNOG KARCINOMA ŽUČNE KESE.....	512
PREOPERATIVNA HISTOLOŠKA DIJAGNOZA NEINCIDENTALNOG KARCINOMA ŽUČNE KESE .....	513
OPSEG HIRURŠKE RESEKCIJE KOD NEINCIDENTALNO OTKRIVENOG KARCINOMA ŽUČNE KESE.....	513
MINIMALNO INVAZIVNA RESEKCIJA KARCINOMA ŽUČNE KESE.....	514
SISTEMSKA TERAPIJA .....	514
DUGOROČNI ISHOD .....	515
<b>29. HIRURGIJA KOLOREKTALNIH METASTAZA U JETRI .....</b>	<b>519</b>
HIRURŠKO LEČENJE KOLOREKTALNIH METASTAZA U JETRI (CRLM) .....	519
PROCENA RESEKTABILNOSTI JETRENIH METASTAZA .....	520
Definicija resektabilnosti kolorektalnih metastaza u jetri .....	520
DIJAGNOSTIČKI MODALITETI .....	521
Senzitivnost u otkrivanju ekstrahepatičnih i intrahepatičnih metastaza.....	521
Preoperativna anatomska lokalizacija .....	522
Intraoperativna detekcija.....	522
Procena preostalog dela jetre nakon resekcije.....	522
LEČENJE RESEKTABILNIH KOLOREKTALNIH METASTAZA U JETRI .....	523
Vreme lečenja pacijenata sa sinhronim kolorektalnim metastazama u jetri.....	523
Parenhim-prezervirajuća hirurgija jetre kod pacijenata sa metastazama kolorektalnog porekla .....	529
Operativne tehnike parenhim-prezervirajuće hirurgije jetre (PSH).....	533
Umesto zaključka o PSH konceptu .....	538
LIMFADENEKTOMIJA HEPATIČNOG SLIVA U TRETMANU CRLM-A .....	539
Limfonodalna metastatska bolest .....	539
Hirurška tehnika limfadenektomije .....	539
„Nestanak“ CRLM-a – izazov za hepatalnog hirurga .....	540
Prevenција „nestanka“ CRLM-a .....	541
Preoperativna dijagnostika „nestalih“ hepaticnih lezija – da li metastaze zaista nedostaju? .....	541
Šta nakon adekvatne dijagnostike – treba li uvek operisati? .....	542
Intraoperativna procena DLM-a.....	542
Kako tretirati „nestale“ CRLM-ove koje nisu identifikovane intraoperativno? .....	543
Napredak hirurgije DLM-a – od „slepih“ hepatektomija do nanonoža .....	544
PRIMENA ABLATIVNIH TEHNIKA U TRETMANU CRLM-A .....	544
MINIMALNO INVAZIVNA RESEKCIJA JETRE .....	545
LEČENJE NERESEKTABILNIH METASTAZA KOLOREKTALNOG KARCINOMA U JETRI .....	546
PVE ILI PVL .....	546
DVOETAPNA HEPATEKTOMIJA („TWO-STAGE HEPATECTOMY“) .....	547
RESEKCIJA JETRE KOD STARIJIIH PACIJENATA SA METASTAZAMA KOLOREKTALNOG KARCINOMA .....	550
UMESTO ZAKLJUČKA .....	552
<b>29.1. KONCEPT R1 VASKULARNE RESEKCIJE U HIRURGIJI HEPATIČNIH METASTAZA KOLOREKTALNOG POREKLA .....</b>	<b>565</b>
UVOD .....	565
HIRURŠKA TEHNIKA .....	566
Pristup .....	566
Disekcija parenhima.....	566
Ultrasonografski vođena disekcija (IOUS).....	567
DISKUSIJA .....	568
<b>30. HIRURGIJA NEUROENDOKRINIH METASTAZA U JETRI .....</b>	<b>573</b>
NEUROENDOKRINE METASTAZE U JETRI .....	573
UVOD .....	573
TERAPIJSKI MODALITETI LEČENJA.....	574
OPCIJE HIRURŠKOG LEČENJA.....	575

Izolovana hirurška resekcija .....	576
Etapna resekcija ekstenzivne bolesti jetre .....	577
Sinhrona primarna i NELM resekcija.....	578
Citoreduktivna hirurgija .....	578
Hirurgija recidivnog NELM-a .....	579
Transplantacija jetre.....	579
NEHIRURŠKI TRETMANI USMERENI NA JETRU .....	580
Ablativne tehnike .....	580
Transarterijske terapije usmerene na NELM .....	581
Sistemska terapija.....	582
UMESTO ZAKLJUČKA .....	582
<b>31. HIRURGIJA METASTAZA U JETRI KOJE NISU KOLOREKTALNOG ILI NEUROENDOKRINOLOGIČKOG POREKLA .....</b>	<b>587</b>
Patofiziologija metastaza nekolorrektalnog/neneuroendokrinoLOGIČKOG POREKLA u jetri.....	588
Klinička slika .....	588
Dijagnostika .....	588
Serumski markeri .....	588
Imidžing dijagnostika .....	588
Biopsija .....	589
Lečenje.....	589
RESEKCIJA NCNN HEPATIČNIH METASTAZA .....	590
Efikasnost resekcije jetre kod pacijenata sa NCNN metastazama.....	591
Ishod resekcije u zavisnosti od lokalizacije primarnog tumora .....	591
Karcinom bubrežnih ćelija (RCC) .....	591
KARCINOM DOJKE.....	592
Gastrointestinalni stromalni tumor (GIST) .....	592
Pankreas .....	592
Kontraindikacije za resekciju jetre.....	593
Transplantacija.....	593
Umesto zaključka.....	593
<b>32. POVREDE JETRE I EKSTRAHEPATIČNIH ŽUČNIH VODOVA .....</b>	<b>597</b>
UVOD .....	597
Mehanizam traume.....	598
POVREDE JETRE – KLASIFIKACIJA .....	598
DIJAGNOSTIČKI PRISTUP TRAUMI JETRE .....	600
TERAPIJSKI PRISTUP POVREDAMA JETRE .....	600
NEOPERATIVNO LEČENJE POVREDA JETRE .....	600
Transarterijska angioembolizacija (TAE) .....	602
Prognostički faktori pristupa NOMLI .....	603
Komplikacije neoperativnog lečenja povreda jetre .....	603
Praćenje pacijenta kod primene NOMLI .....	605
HIRURŠKO LEČENJE POVREDA JETRE .....	605
Inicijalna kontrola krvarenja .....	606
Definitivne hirurške procedure u zbrinjavanju povreda jetre .....	607
Hepatorafija .....	608
Hepatotomija.....	608
Tamponada kanala rane balon-kateterom .....	609
Selektivna ligatura hepatične arterije.....	609
Resekcioni debridman i selektivno ligiranje bilio-vaskularnih struktura .....	609
Tamponada omentumom (Omental packing).....	609
Perihepatično plasiranje mrežice (perihaptic mesh wrapping).....	609
Resekcija jetre u traumi.....	610
Transplantacija jetre u traumi .....	611
Tehnike vaskularne kontrole u traumi jetre.....	612
Pringleov manevar – privremena „inflow kontrola“ .....	612
Totalna vaskularna ekskluzija (TVE) .....	612
Atrikavalni šant .....	613
Ekstrakorporalni bajpas .....	613

Komplikacije hirurškog lečenja povreda jetre .....	613
<b>POVREDE EKSTRAHEPATIČNIH ŽUČNIH VODOVA U TRAUMI .....</b>	<b>615</b>
OPERATIVNE (JATROGENE) POVREDE ŽUČNIH VODOVA .....	617
KONCEPT HIRURŠKE KONTROLE OŠTEĆENJA U TRAUMI JETRE („DAMAGE CONTROL SURGERY“) .....	618
Istorijat.....	618
Etape privremene kontrole oštećenja .....	619
Ograničena operacija – kontrola krvarenja i kontaminacije.....	619
Revitalizacija – ponovno uspostavljanje fiziološke homeostaze.....	619
Reoperacija – uklanjanje tamponade i definitivna rekonstrukcija .....	619
Etapa 1. Operativni prioriteti u traumi jetre .....	619
Tehnike reparacije jetre u kontroli oštećenja.....	619
Pringleov manevar (privremena „inflow“ kontrola) .....	620
Tehnika perihepatične tamponade („perihepatic packing“) .....	620
Operativne tehnike privremenog zatvaranja abdomena .....	621
ETAPA 2. Oporavak u hirurškoj intenzivnoj nezi .....	623
Šok, metabolička acidoza i ciljevi revitalizacije .....	623
Hipotermija .....	624
Koagulopatija.....	624
Neplanirane reintervencije – hitne reoperacije .....	624
Etapa 3. Planirana reoperacija – uklanjanje tamponade, lavaža, reeksplozacija, definitivna reparacija i rekonstrukcija.....	625
Operativne strategije kod teškoća sa zatvaranjem abdomena.....	626





# ISTORIJAT HIRURGIJE JETRE

Aleksandar Karamarković  
Jovan Juloski

Svaki hirurg koji obavlja abdominalne operativne zahvate uvek mora da ima na umu određene činjenice o jetri, odnosno kako da uspostavi kontrolu nad krvarenjem u hitnoj situaciji, kako da dijagnostikuje bolest jetre i kako da proceni njenu resektabilnost. Jetra će, zbog svoje kompleksne i izuzetno zahtevne hirurške anatomije i složene fiziologije, ostati Mount Everest među organima za mnoge hirurge. Možda ovo nije mesto za malodušne, ali će svakako predstavljati izazov za smele. Kao što će u ovom poglavlju biti prikazano, istorija hirurgije jetre ispunjena je primerima velikih hepatalnih hirurga, koji su dokazali da je sposobnost da se uzdigne iznad straha pokretačka snaga velike hirurgije.

## UVOD

Jetra je od davnina smatrana mističnim organom, zbog činjenice da je ispunjena velikom količinom krvi i izazovna za hirurgiju, čak i u današnjim uslovima kada obavljanje bezbedne hepatektomije i dalje predstavlja izazov [1]. Prema Bizmutu jetra se može posmatrati kao jedinstvena mreža arterija, vena i žučnih puteva okružena hepatocitima, odnosno obrnuto, kao mnoštvo hepatocita odvojenih arterijama, venama i žučnim putevima. U zavisnosti od ovakvog pogleda na jetru, definisan je i sam pristup hirurga hepatektomiji: inicijalno zbrinjavanje parenhima ili pak vaskulobilijarnih struktura. Važno je naglasiti da, bez obzira na način na koji shvatamo ovaj organ, praktično ne postoji beskrvni plan, jer kompleksna mreža dovodnih i odvodnih sudova nastaje njihovim ukrštanjem pod pravim uglom. Upravo iz pomenu-tog razloga, odnosno zbog straha od krvarenja, razvoj hirurgije jetre kasni u razvoju u odnosu na druge grane hirurgije [2].

Još su u grčkoj mitologiji bile poznate dve karakteristike jetre, koje i danas predstavljaju glavna obeležja hepatične hirurgije [1]. Prvo je obilno krvarenje koje nastaje kada se jetra povredi, što je slikovito opisano borbom Ahila sa protivnicima [3]. A drugo je svakako izuzetna regenerativna moć jetre, prepoznata u mitu o Prometeju kojeg je Zevs okovao za stenu na Kavkazu, gde se orao svakodnevno hranio njegovom jetrom koja se regenerisala tokom noći, kako bi sutradan njegove muke krenule iz početka [4].

Zaista, kontrola krvarenja iz jetre je oduvek predstavljala veliki izazov u hirurgiji jetre. Proteklih dece-

nija mogli smo da svedočimo revoluciji u ovoj oblasti. Sposobnost hirurga da bezbedno operišu jetru se iz dana u dan sve više razvija sticanjem iskustva i napretkom novih tehnologija, naročito u poslednjih 40 godina. Međutim, pažljivim osvrtom na prošlost može se uvideti da su naši preci dali veći doprinos u razumevanju jetre i razvoju njene hirurgije, nego što se na prvi pogled čini. Istorijat hirurgije jetre se u literaturi obično deli na tri epohe: prva, koja obuhvata period od antičkih vremena do osamdesetih godina 19. veka, kada je anatomija jetre bila glavni fokus interesovanja; druga, od osamdesetih godina 19. veka do Drugog svetskog rata, kada su hirurška razmatranja bila u prvom planu; i treća, koja uključuje poslednjih 60-70 godina, kada hirurška anatomija i anatomska hirurgija jetre dolaze do svog punog izražaja [1,5,6].

## PROUČAVANJE JETRE OD ANTIKE DO KRAJA 18. VEKA

U asirskoj i vavilonskoj kulturi Mesopotamije postojalo je verovanje da je jetra organ sudbine, te su je tadašnji vladari koristili kao pomoć u donošenju odluke o ratnoj strategiji [2]. Prilikom odlučivanja o važnim državnim pitanjima, žrtvovana je ovca kao ponuda bogovima i njena se jetra posebno proučavala, jer se smatralo da predstavlja sedište duše životinje, a ujedno i vezu koja spaja sa Bogom (Slika 1.1) [7].

Već spomenuti mit o Prometeju [4], u kome se ističe regenerativna moć jetre, predstavlja jedan od najvećih doprinosa antičke Grčke hirurgiji jetre i sveukupnom znanju o ovom organu, kako se ističe u pojednim radovima [2]. Neki autori ističu upravo spo-





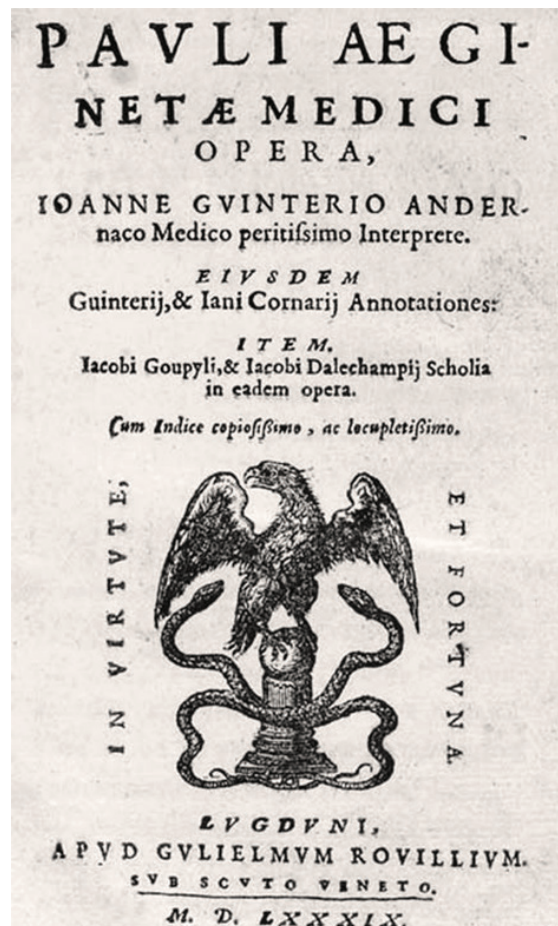Slika 1.1. Vavilonski glineni model jetre (oko 19. veka pre n. e.)

sobnost regeneracije kao prošlost, sadašnjost i budućnost hirurgije jetre i različitih bolesti jetre. Hipokrat je na osnovu pažljivog posmatranja obolelog donosio brojne zaključke o bolestima. Između ostalog, učio je svoje učenike o blagotvornom učinku izvođenja incizije ispod rebarnog luka sa evakuacijom gnoja u lečenju upalnih kolekcija, što svakako predstavlja jedan od prvih opisa hirurškog lečenja apscesa jetre [7].

Kasnije su i Egipćani davali jetri veliki značaj, odvajajući je u posebne urne prilikom balsamovanja i mumificiranja tela svojih faraona [7]. Celsus, rimski lekar iz prvog veka nove ere, zabeležio je brojna anatomska saznanja Aleksandrijske škole, koju su vodili Herofil, poznat i kao otac anatomije, i Erzistrat, tzv. otac fiziologije, koji je čak opisao tretman povređene jetre kod jednog ratnika [7]. Još jedan rimski lekar, Galen, prvi je predložio građu jetre koja se sastoji iz reznjeva koji se šire poput prstiju šake, ali nije precizirao njihov broj, budući da je svoja saznanja bazirao na seciranju različitih životinjskih vrsta. Takođe je opisivao i samo tkivo jetre i njenu vaskularizaciju, sa takvom preciznošću da su njegovi spisi bili neprevaziđeni narednih 13 vekova [7].

Pavle Eginski, sa ostrva Egina, u 7. veku, tokom Vizantijske imperije, bio je jedan od retkih naučnika tog vremena koji je napisao medicinsku enciklopediju Medicinski kompendijum u sedam knjiga, svojevrsnu kompilaciju dela prethodnih grčkih autora

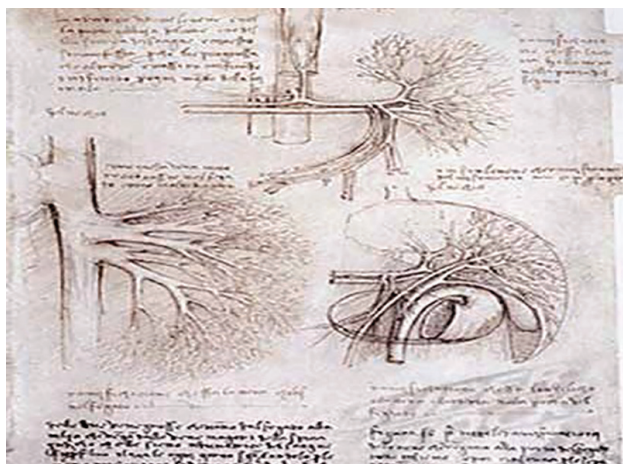
Dugi niz godina ovo je delo zbog svoje preciznosti bilo bez premca u Vizantiji, jer je predstavljalo skup medicinskog znanja celokupnog zapadnog sveta, pa i cele civilizacije. Takođe, ovaj tekst je postavio standard u arapskom svetu koji je važio narednih pola milenijuma. Ono što daje na značaju ovom delu je i činjenica da je Pavle Eginski bio ne samo darovit pisac već i sposoban hirurg, koji je u to vreme podario kolegama brojne opise hirurškog zbrinjavanja povreda jetre sa bojnog polja [6,7]. Od ovog perioda do početka renesanse medicina je stagnirala, sve dok crkva nije



Slika 1.2. Pavle Eginski, Medicinski kompendijum

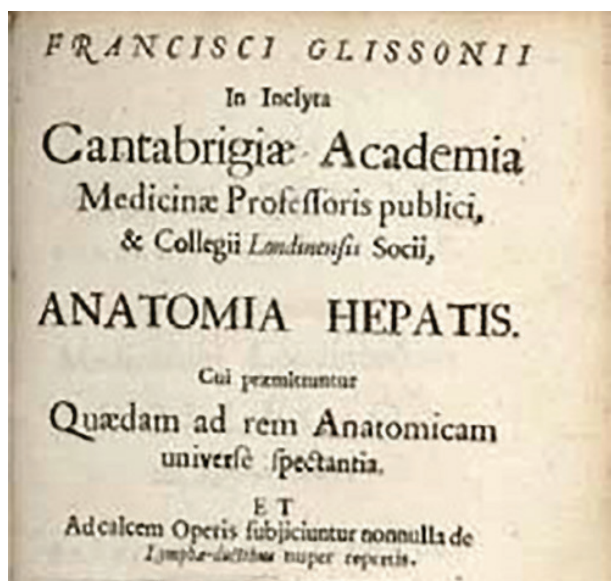
dozvolila seciranje streljanih zločinaca početkom 16. veka. Vesalijus je tada doveo u pitanje neke od tvrdnji koje je izneo Galen pre njega, uz neposredno proučavanje ljudske anatomije [7]. Ambroise Pare, istaknuti vojni hirurg iz 16. veka, pomogao je svojim pragmatičnim radom i inteligentnim zapažanjima ostalim hirurzima da razumeju opasnost od traume jetre [6].

Leonardo da Vinči (1452–1519) nešto kasnije precizno je opisao i ilustrovao portnu venu i intrahepatični venski sistem u nekoliko anatomskih crteža (Slika 1.3) [2].



Slika 1.3. Anatomski crtež Leonarda da Vinčija (16. vek)





Slika 1.4. *Anatomia hepatis*, Francis Glisson (1654)

Francis Glisson proveo je deset godina proučavajući jetru i njenu cirkulaciju pre nego što je izdao kapitalno delo *Anatomia hepatis* 1654. godine (Slika 1.4) [9,1]. U tom delu Glisson je zapravo ponovo opisao vaskulobilijarni omotač koji je pre njega otkrio Valeus [10], ali je zasluga za otkriće ovog omotača pripisana Glissonu, te i danas nosi naziv Glissonova kapsula [6]. Glissonovo monumentalno delo rezultat je njegove višegodišnje studije o intrahepatičnoj vaskularnoj mreži, odakle potiče zaključak da vaskularna mreža jetre potiče od portne vene i od hepatičnih vena [11]. Čak i bez mikroskopa, Glisson je tačno predvideo prisustvo malih vaskularnih sudova koji povezuju portni i venski sistem jetre [2].

Sa ovim saznanjima nova era hirurgije jetre je konačno mogla da počne, a sa njom i brojni radovi i izveštaji o manje ili više uspešnim hirurškim intervencijama na jetri. McPherson je citirao jedan rad iz 1688. godine u kome je opisano uklanjanje dela jetre pincetom, nakon povrede mačem. Giovanni Berta je 1716. godine objavio uspešno saniranu ubodnu povredu jetre kod jednog psihijatrijskog bolesnika nakon samoranjanja. Potom je 1846. godine McPherson objavio rad o uspešnom uklanjanju malog dela jetre nakon povrede kopljem kod jednog starog Hindusa. John Thomson je objavio seriju od 12 zbrnutih hepatičnih rana posle bitke kod Vaterloa, sa napomenom da su neki od ovih pacijenata i preživeli [1,7].

Procvat istraživanja i eksperimentisanja u svim aspektima kulturnog napretka koji su karakterisali 17. i 18. vek sa sobom su doneli i mnoge napretke u medicini, ali istinski napredak u abdominalnoj hirurgiji morao je da sačeka razvoj anestezije i antiseptice. Pojava anestezije 40-ih godina 19. veka, mikrobiološka istraživanja Pastera i njihova klinička primena koju je sproveo Lister 60-ih godina istog veka, kao i izuzetno brz razvoj eksperimentalne kao i kliničke medicine i hirurgije u poslednje tri decenije 19. veka postavili su osnove za prve promišljene pristupe hirurškom lečenju oboljenja jetre [6].

Period kasnog 19. veka do Drugog svetskog rata Do kraja 19. veka eksperimentima na životinjama su postavljeni principi resekcione hirurgije jetre [11–15]. Dokazano je sledeće: transekcija tkiva jetre je moguća; resekcija tri četvrtine jetre može biti kompatibilna sa životom, a jetra se može regenerisati blizu njene prvobitne težine. Godine 1880. Lawson Tait, engleski ginekolog, otvorio je trbuh da bi drenirao ehinokoku cistu jetre, a potom je ušio zid ciste za trbušni zid [6,7]. Victoru von Burnsu, nemačkom vojnom hirurgu, pripisane su zasluge za odstranjivanje dela jetre koji je prolabirao kroz izlaznu sklopjetarnu ranu jednog vojnika, tokom francusko-pruskog rata [16]. Za istog hirurga je navedeno da je uradio eksciziju metastatskog tumora veličine graška na ivici jetre kod 50-godišnjaka sa difuznom abdominalnom karcinomatozom, ali nije bilo više podataka o ovoj operaciji [7]. Iako ni u jednom od ovih pokušaja nije bilo klasične laparotomije, osnove za resekcionu hirurgiju jetre ipak su postavljene. Prvi dobro dokumentovani izveštaj o otvaranju trbuha sa namerom (*laparotomia*), radi resekcije tumora jetre objavio je A. Luis iz Italije 15. januara 1886. godine. On je pritom uklonio veću, pedunkularnu masu jetre, kod 67-godišnje žene. Luis je pokušao da zašije ostatak jetre za trbušni zid, ali nije uspeo. Patrljak je vraćen u trbuh, gde je nastavio da krvvari i pacijentkinja je preminula šest sati kasnije. Ovo je prvi zapisani pokušaj hepatekto-



Slika 1.5. Carl von Langenbuch


mije [6,17]. Prvu uspešnu resekciju solidnog tumora jetre uradio je Carl von Langenbuch, hirurg koji je izveo prvu uspešnu holecistektomiju pet godina ranije (Slika 1.5).

U januaru 1887. on je uklonio tumor na peteljci težine 370 grama, koji je visio iz

levog lobusa, kod tridesetogodišnje žene sa tegobama u vidu abdominalne nelagodnosti unazad 8 godina [18]. Langenbuch je prešio peteljku tumora sa nekoliko šavova, a potom je odstranio tumor i vratio peteljku u trbuh. Iste večeri pacijentkinja je reoperisana, kada je urađena revizija hemostaze, i nakon toga je postoperativni tok bio uredan, a pacijentkinja je otpuštena iz bolnice u dobrom stanju. Osim ove Langenbuchove operacije, koja predstavlja prvu uspešnu resekciju jetre, postoje još dve prijavljene resekcije, za koje su autori tvrdili da su zapravo prve. Cousins je izveo jednu 1874. godine [19], a Escher 1886. godine [20]. Međutim, nijedan od ovih zahvata nije završio uspešno po pacijente [2]. Sledeći uspeh u resekcionoj hirurgiji prijavio je Lucke, uspešnom resekcijom karcinoma levog lobusa jetre 1891. godine [21]. Tokom naredne dve decenije sve više centara u Evropi i SAD je izvodilo operacije na jetri, uglavnom zbog traume, sa različitim stopama mortaliteta, od 31% do 66% [22,23].

Istovremeno sa razumevanjem anatomije napredak u hirurgiji jetre je potpomognut razvojem tehnika kontrole krvarenja. Metode kontrole krvarenja su se odnosile na pedikl, resekcioni plan i dotok krvi. Prethodne tehnike kao što su prišivanje sadržaja abdomena za ranu na trbuhu nakon operacije i pogled na krvne sudove kao previše krhke strukture za ušivanje imale su jako uporište i ometale su napredak hirurgije [7].

Brojne domišljate metode su razvijene i započela je njihova primena: para, vreo vazduh, tečan vazduh, dekalifikovana kost na površini, posebno dizajnirani



Slika 1.6. James Hogarth Pringle

šavovi i forcepsi za kompresiju koji su plasirani na 24 časa [1]. Mikulitz je predlagao pritisak i adrenalin [1]. Resekcija pedikla je prvi put urađena termokauterom i potom elastičnom kompresionom ligaturom patrljka, koji je potom prikačen za trbušni zid poveskom osiguranim fiksacionim čiodama. Potom su usledile preporuke da se patrljak ligira silkom ili ketgutom i da se potom fiksira. Tamponi i „packing“ jetre su korišćeni, a bili su pričvršćeni šavovima za kapsulu kad god je to bilo moguće [1]. Na kraju 19. veka resekciona površina jetre je ušivana iglom sa tupim vrhom tako što su korišćeni povratni madrac-šavovi preko cele jetre [24, 25]. Pojedinačno ligiranje krvnih sudova ili kauterizacija su korišćeni na resekcionoj površini, ali masivno krvarenje je često onemogućavalo ove procedure [2]. Tek je James Hogarth Pringle (Slika 1.6) doveo do značajne promene u kontroli krvarenja. Njegova studija iz 1908. godine je predstavljala revoluciju, jer je pojam Pringlov manevar preživeo čak i kada su svi pacijenti koji su opisani u njoj preminuli [26]. Ovaj manevar je zaustavljao krvarenje nakratko tako da se mogla videti resekciona površina jetre kako bi se sproveda adekvatna hemostaza. Lengenbuch je takođe proučavao ovaj pristup u kontroli krvarenja, koji je potom odbacio kao nekoristan, jer zečevi korišćeni u njegovim eksperimentima nisu preživeli [18]. On je predložio okluziju gornje i donje mezenterične arterije tokom okluzije portne vene da bi se sprečila intestinalna venska staza. Pringle je odbio arterijsku okluziju i nakon sprovedenih ispitivanja, kada su zečevi preživeli okluziju portne trijade od sat vremena, zaključio da njegov Pringlov manevar predstavlja sigurnu proceduru.

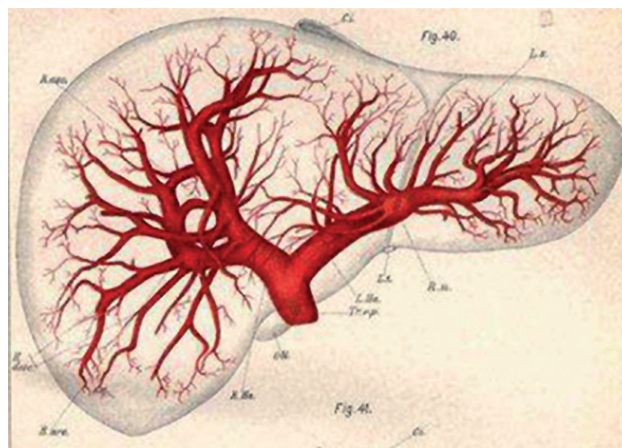
Drugi značajan koncept u to vreme odnosio se na adekvatnu ekspoziciju, posebno u traumi zadnjih gornjih segmenata jetre. Sa današnjeg stanovišta, zanimljive su izvesne tehnike ekspozicije koje su korišćene pre 100 godina. U to vreme preporučivano je



da rez za laparotomiju bude paralelan sa rebarnim lukom i transverzalnog pravca da bi se obezbedio pristup desnom lobusu jetre [6]. Rez u medijalnoj liniji je korišćen za resekcije levog lobusa [1]. Takođe, rebarni flap je preporučivan, uz resekciju 11. i 12. rebra. Ukoliko je dijafragmalna površina jetre oštećena, preporuka je bila da se učini jaka trakcija oblog ligamenta, a suspenzorni i lateralni ligamenti da se odvoje, posebno triangularni ligament, uz oprez da se ne ošteti vena kava. I Langenbuh i Pringle su sugerisali podelu koronarnog i triangularnih ligamenata u slučaju laceracija zadnje strane jetre [1]. Kako su tada makaze bile kratke, ligament je odvajan uglavnom cepanjem. Ovo se pokazalo zahtevnim, te su obojica pravili rez kroz rebarne prostore na dva mesta i podizali flap od dijafragme nagore. Kada je grudni koš mogao biti otvoren i transverzalni rez sa vertikalnim produžetkom postao popularan, veliki napredak je ostvaren korišćenjem retraktora fiksiranog za operativni sto; od tog vremena se po pitanju ekspozicije operativnog polja nije mnogo odmaklo [1].

Posledično, do 1900. mnoge osnove u saniranju povreda jetre već su bile ustanovljene: manje rane imaju sklonost ka spontanom prestanku krvarenja, jetra se brzo regeneriše, masivno krvarenje se može kontrolisati mnogim tehnikama šivenja, privremena okluzija portne trijade omogućava kontrolu krvarenja, dok „packing“ može omogućiti hemostazu.

Dr Luis McLane Tiffany iz Baltimora je prvi objavio rad u kome je ustvrdio da je uradio prvu resekciju jetre u Sjedinjenim Američkim Državama [27], dok je u svom drugom članku 1890. godine, bez obzira na nedostatak ličnog iskustva, iskazao samopouzdanje i entuzijazam povodom urađene resekcije jetre [28]. Prvu uspešnu formalnu resekciju tumora jetre u Sjedinjenim Državama je najverovatnije uradio William Williams Keen iz Filadelfije, krajem 1891. godine, a potom su objavljene i druge operacije. Uradio je tri resekcije jetre 90-ih godina 19. veka i objavio tri rada, svaki sa listom beležaka od svetskog značaja do danas. Svaku listu je zabeležio drugi asistent i one pružaju najdetaljnije spise tog doba [29–31]. Resekcije jetre su izvođene i beležene u mnogim centrima zapadnog sveta tokom tih uzbudljivih decenija nakon 1880, ali inicijalni entuzijazam je opao nakon Prvog svetskog rata [2]. Možda su rezultati resekcije tumora bili previše turobni ili su komplikacije usled korišćenja madrac-šavova i kautera bile prevelike. Ili su se, možda, časopisi zasitili objavljivanja prikaza slučaja jer nijedan hirurg toga vremena nije imao iskustvo koje je prevazilazilo par slučajeva [2]. Bez mogućnosti vizuelizacije jetre, bez rezervi krvi i jedinica intenzivnog lečenja radi postoperativne podrške pacijentu kao i bez moderne anestezije, velike resekcije jetre su u to



Slika 1.7. Rexov opis vaskularne anatomije jetre (1888)

vreme predstavljale samo velike i hrabre pokušaje [2].

Iako je morfološku anatomiju jetre opisao Glisson još 1654, tek je 1888. godine Rex uzeo u razmatranje raspored intrahepatičnih krvnih sudova koristeći nekoliko korozivnih preparata jetara sisara [32]. Zaključio je da desne i leve grane portne vene imaju sličnu distribuciju, jer njihove sekundarne grane dolaze iz dva odvojena lobusa (Slika 1.7).

Deset godina kasnije, 1898, Cantlie (Slika 1.8) definiše hirurške anatomske ravni sa linijom (Cantlie linija) koja se pruža od lože žučne kese (anteroinferiorno) do donje šuplje vene (posterosuperiorno), odvajajući tako desnu od leve polovine jetre [33].

Opisana saznanja su proširili Hjortsjo [34], Healey i Schroy [35] koji su pokazali da je leva jetra podeljena falciformnim ligamentom na srednji i lateralni segment, a da je desna jetra podeljena na prednji (ventrokranijalni) i zadnji (dorzokaudalni) segment. Ove anatomske podela zasnovane su na spoljašnjoj topografiji i intrahepatičnom sistemu bilijarnih vodova.



Slika 1.8. Sir James Cantlie



**Slika 1.9.** Hans von Haberer

Primenjujući navedene principe, Von Haberer je 1909. izveo ligaturu leve hepatične arterije kako bi uklonio levi lobus jetre (Slika 1.9) [7].

Wendel je u radu iz 1911. opisao njegov prvi pokušaj anatomske resekcije koristeći Cantliev opis funkcionalne anatomije [36]. Njegova procedura je uključivala ligiranje hilusa, odnosno desne hepatične arterije i žučnog voda, te potom resekciju praćenjem avaskularnog plana koji je opisao Cantlie, te je na taj način uklonio skoro celu desnu polovinu jetre. Pacijent je preživio devet godina pre nego što je preminuo zbog hepatoma [6]. Wendel je prećutno odao priznanje benefitima anatomske resekcije prateći Cantlievu avaskularnu ravan i postao uspešan, najvećim delom zbog toga. Anatomija i hirurgija su se napokon spojile kako bi omogućile najjači dostupni alat hirurzima: anatomsku resekciju jetre. Nažalost, ovo znanje i veštine nisu bile mnogo cenjene, odnosno bile su ignorisane sve do završetka Drugog svetskog rata. Do 1912. Thole je sakupio istorije bolesti 680 pacijenata koji su operisani zbog povreda jetre [37]. Mortalitet povreda jetre u Prvom svetskom ratu iznosio je oko 66% [38]. Nakon toga je bilo malo napretka u ovoj oblasti. Sredinom 20. veka vladao je uvreženi stav da ligiranje hepatične arterije i okluzija portne vene duže od 15 minuta sigurno vode u nekrozu jetre, te da je pakovanje (packing) jetre ravnopravno nesavesnom lečenju [2].


Prvo uspešno uklanjanje metastaze jetre zbog kolorektalnog karcinoma izveo je Cattell 1940. godine [39]. Poštujući principe anatomske hirurgije,

Donovan i Stantulli izveli su prvu anatomsku levu hepatektomiju; podvezali su levu hepatičnu arteriju, levi bilijarni duktus i levu portnu venu i tako uklonili sarkom [40]. Raven je uradio levu lateralnu segmentektomiju zbog metastaze karcinoma kolona 1948. godine [41]. Lortat-Jacob i Robert su objavili rad o desnoj hepatektomiji 1952. godine [42,43]. Godine 1963. Alexander Brunschwing je objavio mortalitet od 50% nakon osam desnostranih lobektomija i 18% nakon 16 levostranih lobektomija [44].

### Savremeno doba hirurgije jetre

Atmosfera u hirurškim krugovima, u periodu nakon Drugog svetskog rata, bila je u znaku rastućeg zanimanja za anatomiju jetre, te su se pojavila istraživanja koja su počela da proširuju osnove prethodnih zapažanja Rexa i Cantilea [6]. Do 1953. anatomske utvrdili činjenicu da su intrahepatični žučni vodovi i arterije raspoređeni segmentno [2]. Objavljeni radovi Couinauda [45] i Goldsmitha i Woodburnea [46] definisali su anatomiju hepatičnih vena.

Couinaudov iscrpan rad postao je standard uvođenjem koncepta funkcionalne anatomije jetre, na osnovu koga su mnogi hirurzi započeli anatomske resekcije jetre. U tehnički iscrpnom izveštaju Couinaud (Slika 1.10) predlaže podelu jetre na osam



**Slika 1.10.** Claude Couinaud i njegov legendarni udžbenik iz anatomije jetre

segmenata na osnovu distribucije portnih grana unutar jetre, za razliku od distribucije žučnih vodova koju su koristili Healey i Schroy [2]. Goldsmith i Woodburne su na osnovu studije 36 humanih jetara zagovarali sličnu anatomsku distribuciju zasnovanu na ramifikaciji portne vene. Njihova nomenklatura se razlikovala u tome što su oni predlagali podelu jetre na 4 segmenta od kojih svaki ima po dva supsegmenta. Rad ovih anatoma predstavlja najkompletniji uvid u intrahepatičnu anatomiju ponuđenu hirurzima do današnjeg dana [2]. Atsushi Sugioka 2017. (Slika 1.11) objavljuje savremeni koncept hirurške anatomije jetre zasnovan na Laennecovoj kapsuli, čije prisustvo spolja i u unutrašnjosti jetre potvrđuje elektronskom mikroskopijom, čime posle 200 godina od inicijalnog





Slika 1.11. Atsushi Sugioka

Laennecovog opisa, ova anatomska struktura ponovo dobija na značaju.

Njihovi pronalasci se citiraju i danas, a debata se nastavlja oko toga čija nomenklatura je najfunkcionalnija [47]. Brisbane terminologija za resekcije jetre iz 2000. godine je uniformi pokušaj da se svi ovi anatomski koncepti inkorporiraju u jedinstven sistem [48].

Splet nekoliko okolnosti je zapravo omogućio preporod hirurgije jetre, a sve je počelo oko 1950. godine. Prvo, iskustva iz Drugog svetskog rata u rešavanju traume jetre povećala su samopouzdanje hirurga u kontroli krvarenja. Drugo, više pažnje je posvećeno kontroli dotoka i oticanja krvi, sa specifičnim liganjem sudova uz zamenu rogovatnih tehnika kao rezultat rada Couinauda, Goldsmitha i Woodburnea [2]. Treće, sposobnost hirurga da bezbedno provedu pacijenta kroz tešku operaciju se eskponencijalno povećala sa novim otkrićima metaboličke, hemodinamske i respiratorne podrške. Četvrto, vizuelizacija jetre je doživela velika poboljšanja u poslednjih 30 godina. Konačno, Hugt Edmondson je razrešio pitanje patologije tumora jetre evidentirajući slučajeve iz mnogih izvora [49]. Njegovo monumentalno delo i dalje



Slika 1.12. Ichio Honjo

predstavlja osnovu razumevanja benignih i malignih tumora jetre [7].

Svi koji se bave hirurgijom jetre, tj. koji se posebno interesuju za istorijski razvoj ove grane hirurgije, saglasni su u činjenici da nova, moderna era u hirurgiji jetre započinje sredinom 20. veka. Pojedini autori uzimaju 1949. godinu kao početak savremene ere hepatobilijarne hirurgije [50], kada je Ichio Honjo (Slika 1.12) iz Japana izveo proširenu desnu hepatektomiju kod 22-godišnjeg pacijenta sa metastatskim karcinomom rektuma kroz bilateralni supkostalni rez sa vertikalnom ekstenzijom reza na medijanu [51,52].

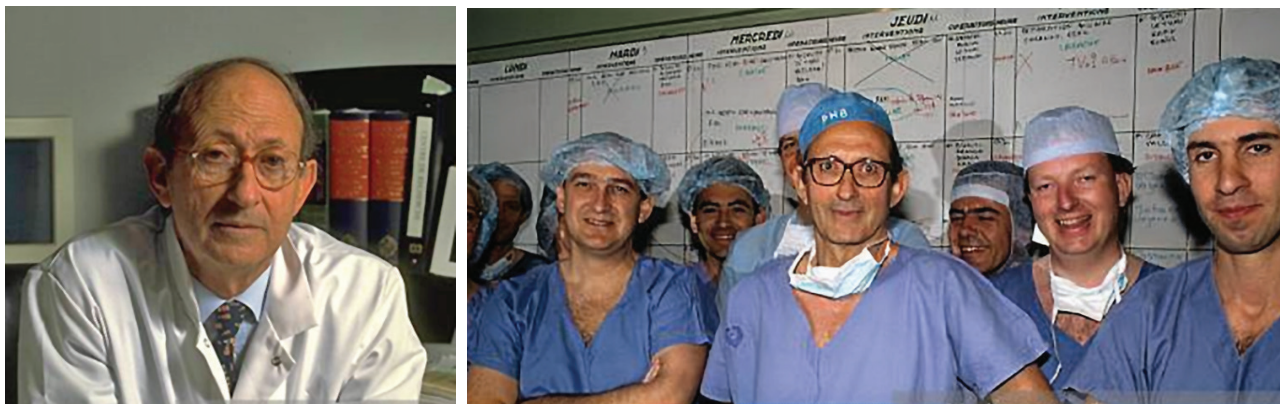Nakon kompletne mobilizacije desne jetre, desna hepaticna arterija i desna grana portne vene su podvezane. Transekcija jetre je urađena posle tri „masivne“ ligature parenhima, desno od falciformnog ligamenta. Tri godine kasnije, 1952, u Francuskoj Jean Louis Lortat-Jacob (Slika 1.13) izvodi desnu „regle“ hepatektomiju, uz ekstraparenhimsku intrafascijalnu kontrolu vaskularnog priliva i odliva pre samog akta transekcije parenhima, kod 42-godišnje žene sa metastatskim karcinomom debelog creva [42]. Za ekspoziciju koristio je desni torakoabdominalni pristup, koji je postao standardni rez za velike hepatektomije u to vreme. Kasnije je uvođenjem retraktora za rebarne lukove potisnuta potreba za torakotomijom [53]. U Sjedinjenim Državama, nekoliko meseci nakon Lortat-Jacoba, Quattlebaum iz Džordžije izvodi proširenu desnu hepatektomiju kod pacijentkinje sa hepatocelularnim karcinomom, a slučaj predstavlja na Kongresu hirurškog udruženja [54]. Pack u Memorijalnom Sloan-Kettering Cancer centru u Njujorku (1952) takođe izvodi proširenu desnu hepatektomiju kod 40-godišnjeg muškarca koji se javio lekaru sa opipljivom masom desne jetre, za koju se nakon patohistološke verifikacije ispostavilo da se radi



Slika 1.13. Jean Louis Lortat-Jacob








**Slika 1.18.** Henry Bismuth sa timom koji je izvršio prvu transplantaciju jetre u Francuskoj

Godine 1962. Pack je proučavao regeneraciju jetre kod ljudi i potom sugerisao da se potpuna regeneracija dešava tokom perioda 3–6 meseci [61]. Blumgart (Slika 1.17) je 1971. analizirao težinu jetre i serijskim skeniranjem radioizotopima zaključio da regeneracija jetre započinje ubrzo nakon velike hepatektomije, te brzo napreduje tokom narednih 10 dana [62]. Vajnoren je 1972. opisao proliferaciju parenhima jetre miša, kao patološki odgovor na podvezivanje vene porte [63].

Pored okluzije vaskularnog priliva, različite tehnike transekcije parenhima su bile korišćenje u cilju smanjenja krvarenja iz jetre. Godine 1954. na Tajvanu Lin je predložio disekciju digitoklazijom sa intrahepatičnim ligiranjem vaskularnih i bilijarnih struktura [64]. Preteče ove tehnike su Keen (1882), koji je koristio nokatnu stranu svog palca [29] i Ogilvie (1953), koji je koristio tupi kraj hemostata [65]. Godine 1952. Quattlebaum je uradio parenhimsku transekciju drškom skalpela kako bi dospao do većih krvnih sudova i žučnih vodova bez lezije, a koje je potom presecao između klema i ligirao [54]. Hodgson (1979) razvija ultrazvučni skalpel koji razara tkivo sa visokim sadržajem vode kao što je parenhim jetre, štedeći pritom strukture bogate kolagenom, kao što su krvni sudovi i žučni vodovi [66]. Voiles (1989) i McEntee (1991) uvode u praksu vaskularne staplere za presecanje hepatičnih i portnih vena [67,68].

Koristeći funkcionalnu anatomiju jetre (Couinaud), Henri Bismuth (Slika 1.18) 80-ih godina prošlog veka opisuje principe moderne hirurške anatomije, kao i anatomske hirurgije jetre [69]. U poslednjih nekoliko decenija hepatobilijarna hirurgija je brzo napredovala, a proširene hepatektomije se sada izvode sa niskim stopama morbiditeta (31%) i mortaliteta (1%) [70]. Studija iz 1993. o radikalnom pristupu hepatičnim neoplazmama pokazala je da kod proširenih resekcija jetre postoje male stope morbiditeta i mortaliteta, i da je kratkoročno preživljavanje uporedivo sa onim kod pacijenata koji su podvrgnuti manjim resekcijama [71]. Preoperativnu embolizaciju portne vene je prvi put uradio 1982. Makuuchi (Slika 1.19) sa saradnicima kako bi izazvao atrofiju ipsilateralnog dela jetre koji je trebalo resecirati uz kompenzatornu hipertrofiju budućeg ostatka jetre, pre zahvata proširene hepatektomije zbog karcinoma žučnih vodova [72,73]. Embolizacija portne vene omogućila je da se velike resekcije jetre izvode bezbednije, uprkos povećanoj prevalenci hroničnih bolesti jetre u savremenoj populaciji usled različitih faktora, kao što su preoperativna hemoterapija, steatoza i ciroza [74,50]. Početkom devedesetih Johannes Scheele (Slika 1.20) uvodi u praksu koncept anatomske segmentno orijentisanih resekcija jetre, posebno u lečenju kolorektalnih metastaza u jetri, čime postiže sto-



**Slika 1.19.** Masatoshi Makuuchi



**Slika 1.20.** Johannes Scheele



**Slika 1.21.** Jacques Belghiti

pu petogodišnjeg preživljavanja od 30%, što je u tom periodu predstavljalo revolucionaran rezultat [72,73].

Veliki značaj u anteriornim resekcijama jetre ima „hanging“ manevar koji je opisao Belghiti (Slika 1.21) 2001. godine [75]. Kada se prilikom desne hepatektomije ide inicijalno na transekciju parenhima bez prethodne mobilizacije desne jetre, kontrola krvarenja može biti otežana. Zato je Belghiti predložio „vešanje“ jetre, plasiranjem povese između prednje površine donje šuplje vene i parenhima jetre. Na taj način se obezbeđuje kraći pravac transekcije, povlačenjem jetre nagore dobija se bolja ekspozicija, hemostaza resekcionne površine i zaštita donje šuplje vene, dok se povlačenjem trake ulevo olakšava praćenje srednje hepatične vene [75]. Za razvoj hirurgije jetre na teritoriji SAD zaslužni su pioniri ove hirurgije, kao što su Martin Adson sa klinike Mayo, Thomas Starzl sa Univerziteta u Pittsburgu i Džozef Fortner iz Memorial Sloan-Kettering Cancer Centra [76–78]. Leslie Blumgart veoma je zaslužan za razvoj hirurgije jetre, a posebno velikih resekcija jetre u lečenju hilarnog holangiokarcinoma [79]; njegov udžbenik, Hirurgija jetre, bilijarnog trakta i pankreasa predstavlja svojevrsnu bibliju ove oblasti hirurgije, koju čitaju i mladi hirurzi i iskusni veterani. U hirurškom



**Slika 1.22.** Nicolaos Lygidakis

tretmanu holangiokarcinoma Nicolaos Lygidakis (Slika 1.22) pionirski uvodi u rutinsku praksu (1986) među prvima u Evropi vaskularne resekcije portne vene i hepatične arterije.

### Razvoj savremenih tehnologija

Savremena hepatobilijarna hirurgija ne bi bila uspešna bez uvođenja u praksu savremenih tehnologija i uređaja namenjenih transekciji parenhima, napretka u radiologiji, savremene anestezije sa niskim centralnim venskim pritiskom i upotrebe intraoperativnog ultrazvuka radi definisanja anatomije i identifikacije okultnih lezija, kao što je predočio Makuuchi [80].

Prvi elektrokauter, hirurški Bovie nož, postao je široko dostupan 1928. godine, što su omogućili Cushing i Bovie; do danas, elektrokauter služi kao primarno sredstvo za postizanje hemostaze jetre [5]. Korišćenje ultrazvučnih talasa primenili su 1984. godine Hodgson i Delgueroico, kao način transekcije parenhima jetre sa prezervacijom vaskularnih struktura [81]. Resekcija jetre pomoću vodenog mlaza pod pritiskom predstavljena je 80-ih godina prošlog veka [82]. Laseri i mikrotalasni uređaji su takođe uvedeni u upotrebu u tom periodu [83,84]. Kriohirurgija je prvi put opisana na modelu psa kao metod postizanja hemostaze [85]. Radiofrekventni sprovodni uređaji su korišćeni kao strategija „prekoagulacije“ tkiva, pre same transekcije parenhima, sa ciljem da se predupredi aktivno krvarenje, podjednako dobro kao i sa harmoničnim skalpelom [86,87]. Rezultati pojedinih istraživača nisu pokazali razliku u efikasnosti ovih različitih metoda kontrole krvarenja [88].

Vekovima je palpacija bila jedini metod detekcije promena u jetri, sve do otkrića medicinskog ultrazvuka 40-ih godina prošlog veka. U svakom slučaju, loša rezolucija ovih ranih sistema ostavila je prostora za napredak [2]. Posledično, kako je kompjuterizovana tomografija (CT) ušla u hirurgiju jetre, tako su hepatične lezije mogle biti otkrivene mnogo ranije [89]. Proučavanja vaskularizacije metastaza otkrile su da metastaze jetre obezbeđuju krv iz grana hepatične arterije. Ovo zapažanje je dovelo do razvoja CT arteriografije, tehnike koja kombinuje visceralnu arteriografiju sa dinamičnim CT slikanjem. Kada se jetra slika CT-om sa kontrastom u portnoj venskoj fazi, različita distribucija krvi u zdravoj jetri i metastazama pokazuje smanjenje pojačanja kontrasta u metastazama, prikazujući ih tako jasnije na slikama. CT arteriografija je postala metod izbora za otkrivanje metastaza jetre 80-ih i 90-ih godina prošlog veka [5]. Nastavak napretka u tehnologiji CT skenera, uključujući brže helično skeniranje i razvijanje multidetektujućih CT skenera, doveli su do značajnog napretka u hirurgiji jetre. Skeneri najnovije generacije omogućavaju



vaju izradu visokokvalitetnih slika tankog preseka u kratkom periodu. CT visokog kvaliteta tokom pojačanja arterijskog kontrasta olakšava detekciju malih hepatocelularnih karcinoma. Imidžing faze portne vene nakon bolusa intravenskog kontrasta zamenio je nezgrapnu CT arteriografiju. Ove tehnike su takođe postavile osnove za trodimenzionalne prikaze jetre sa merenjem njene zapremine. Ove metode omogućavanju tačnu predikciju volumena budućeg ostatka jetre, kako bi se procenio rizik od eventualnog nastanka postoperativne insuficijencije jetre [90]. Upravo su ova radiografska merenja volumena jetre doprinela razvoju transplantacije jetre sa živog donora [2]. Iako je sa pojavom CT-a transkorporalni ultrazvuk ubrzo prebačen u drugi plan u preoperativnoj dijagnostici i karakterizaciji tumora jetre, Makuchi i saradnici su pokazali značaj intraoperativnog ultrazvuka radnih 80-ih godina [80]. Stavljanje sonde direktno na jetru tokom operacije omogućilo je korišćenje sonde veće frekvence sa mnogo boljom rezolucijom. Laparaskopske verzije transdjusera su razvijene kako bi se omogućilo izvođenje ultrasonografije jetre bez potrebe za laparotomijom. Uprkos napretku CT-a i magnetne rezonance (MRI), intraoperativni ultrazvuk i danas ostaje bitan alat za hirurge jetre [2].

Slično otkriću CT skenera, MRI je produkt nezavisnih pokušaja evropskih i američkih naučnika, i prvi uređaj takve vrste je konstruisan 1977. godine; od tada MRI igra veznu ulogu u hirurgiji jetre [91,92]. Njegova uloga u detekciji lezija i karakterizacija se dobro uklopila sa CT-om. MRI je pokazao svoj dijagnostički značaj u dijagnostici benignih prostih cista, hemangioma i fokalne nodularne hiperplazije. U poslednje vreme MRI je našao ulogu u proceni steatoze jetre. Benefiti koje takođe nudi MRI u hirurškom planiranju su u njegovoj sposobnosti da prikaže stepen kojim tumor angažuje žučne vodove i krvne sudove neinvazivno i tačno pomoću MR holangiopankreatografije (MRCP) i MR angiografije (MRA) [93].

Gordon Bronwell sa Tehničkog instituta u Masačusetsu razvio je prvi uređaj za detekciju pozitronske emisije 1953. godine, ali na njeno šire korišćenje se čekalo tek nakon uvođenja skenera za ljude i razvića (18 F) fluorodeoksiglukoze 70-ih godina prošlog veka [94]. Primarna uloga pozitronske emisije tomografije (PET) u hirurgiji jetre bila je da se identifikuju okultne metastaze pre resekcije jetre. PET imidžing, kao deo stejdžinga pre metastazektomije vodi do bolje selekcije pacijenata i poboljšanja dugoročnog preživljavanja nakon resekcije jetre [95].

### Transplantacija jetre

Alexis Carrel se smatra jednim od pionira eksperimentalne transplantacije organa zbog njegovog rada



Slika 1.23. Thomas Starzl

na razvoju vaskularnih tehnika [5]. Pola veka kasnije, 1955. godine, Welch je objavio prvi opis tehnike transplantacije jetre kod životinja [96], a prvu eksperimentalnu transplantaciju jetre uradio je Moore sa saradnicima 1959. godine [97]. Ovo je postavilo osnovu za prvu humanu transplantaciju jetre 1963, koju je izveo Starzl (Slika 1.23) i njegov tim [98]. Nažalost, trogodišnje dete sa bilateralnom atrezijom, koje je primilo prvi transplantat jetre, preživelo je samo nekoliko sati nakon presađivanja grafta. Ipak, ovaj transplantacioni tim pod vođstvom Starzla je i dalje nastavio da vodi svet u pionirske poduhvate. San o ortotopskoj transplantaciji jetre je postao realnost nakon prvog pokušaja 1963. godine i konačno nakon prve uspešne transplantacije 1968, koju je takođe izveo Thomas Starzl [99].

Tek kada je Roy Calne (Slika 1.24) uveo ciklosporin u upotrebu došlo je do brzog i dramatičnog uspona u u transplantaciji jetre [100]. On je inače uradio prvu transplantaciju jetre u Engleskoj.



Slika 1.24. Sir Roy Calne



**Slika 1.25.** Rudolf Pichlmayr

U istom periodu u Francuskoj je zabeležena prva transplantacije jetre koju su izveli Bismuth i Houssin [101], dok je u Nemačkoj prvu transplantaciju, a kasnije i „split liver“ transplantaciju uradio Pichlmayr (Slika 1.25) [102].

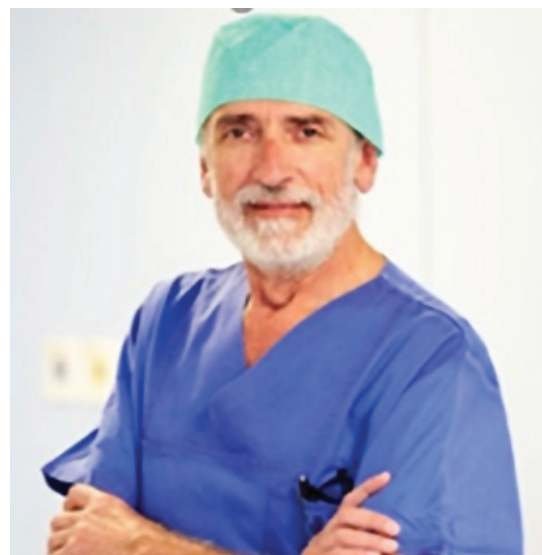Rana iskustva u transplantaciji jetre zbog hepatocelularnog karcinoma dala su loše rezultate zbog slabog dugoročnog preživljavanja [103]. Trenutno važeće, osnovne kriterijume za transplantaciju jetre, objavio je Mazzaferro sa saradnicima, što je umnogome doprinelo napretku u adekvatnoj selekciji pacijenata i poboljšanju rezultata [104]. Raia je prvi objavio rad o pokušaju transplantacije sa živog donora [105]. Prvu uspešnu transplantaciju sa živog donora (LDLT) izveo je 1989. godine Broelsch (Slika 1.26) sa svojim timom u Čikagu [106,107].



**Slika 1.26.** Christoph Broelsch

### Razvoj laparoskopske i robotske hirurgije jetre

Prvi koraci u laparoskopskoj hirurgiji jetre učinjeni su laparoskopskom holecistektomijom, koju je u Lionu 1987. izveo Phillip Mouret [108–110]. Prva la-



**Slika 1.27.** Juan Santiago Azagra

paroskopska resekcija jetre urađena je 1991. [111,112]. Reich i saradnici su opisali uzgredno otkrivene benigne promene na ivici jetre prilikom laparoskopske ginekološke operacije, kojom prilikom su uradili višestruke klinaste resekcije parenhima jetre. Prvi rad o laparoskopskoj levoj lateralnoj sekcionektomiji objavio je Azagra (Slika 1.27) [113,114] 1996. godine.

Prvi izveštaji o urađenim laparoskopskim hemihepatektomijama pojavili su se 1997. godine [115]. Italijanski autori (Hüscher) objavili su seriju od šest levih hemihepatektomija, pet desnih, od kojih jedna proširena, tri mezohepatektomije, pet segmentektomija i jedne bisegmentektomije [115]. Prve laparoskopske procedure pomoću ruke (Hand assisted laparoscopic procedures) opisao je Fong (Slika 1.28) sa saradnicima, koji je objavio seriju od 11 bolesnika kojima su urađene segmentektomije ili bisegmentektomije uglavnom zbog HCC-a ili metastaza drugih maligniteta, dok je jedan pacijent operisan zbog benigne ciste jetre [116].

Intrahepatični Glissonov pristup prilikom laparoskopske desne hepatektomije prvi put je opisan 2007. godine (Machado) [117]. Par godina nakon ove operacije, 2011, objavljena je serija u kojoj je dokazano da je ekstrahepatični Glissonov pristup u laparoskopskim



**Slika 1.28.** Yuman Fong




resekcijama izvodljiv i podjednako bezbedan kao i u otvorenoj hirurgiji, uključujući i sekcionektomije i bisekcionektomije [118,119].

Levi lateralni [120] i polupronatorni [121] položaj su uvedeni kako bi se olakšalo izvođenje i povećala bezbednost laparoskopskih resekcija posteriorne sekcije jetre 2011. i 2013. godine. Resekcije segmenata S7, S8 i S1 i dalje ostaju izazovi u laparoskopskoj hirurgiji. Kako bi se olakšale resekcije kada su ovi segmenti tumorom zahvaćeni, uvedeno je transtorakalno postavljanje portova [122–124]. Prvi rad o laparoskopskoj resekciji lobusa kaudatusa (Dulucq) objavljen je 2006. godine [125]. Prvi ICLLR (International Consensus conference on Laparoscopic liver resection) održan je 2008. godine u Luivilu, USA [126], kada su prvi put standardizovane minimalno invazivne tehnike za resekciju jetre. Drugi ICLLR održan je 2014. godine u gradu Morioka, Japan [127], gde su vodeći svetski eksperti u laparoskopskoj hirurgiji jetre, Wakabayashi (Slika 1.29), Sugioka, H.S. Han (Slika 1.30) i saradnici dali preporuke u vezi sa preoperativnom evaluacijom, kontrolom krvarenja, metodom transekcije, anatomskim pristupom i opremom. Na ovoj konferenciji je prepoznata potreba za formalnom strukturom obrazovanja za one koji su zainteresovani za izvođenje velikih laparoskopskih resekcija.

Kada je reč o robotskoj hirurgiji, prve robotom asistiranu holecistektomiju su izveli Gagner [128], a potom i Himpens [129] sredinom i krajem 90-ih godina prošlog veka. Nakon ovih pionirskih zahvata 1999. odobren je Da Vinci sistem u Evropi, a potom je i američka FDA odobrila njegovu upotrebu 2000. godine. Prvu seriju robotom asistiranih laparoskopskih resekcija jetre objavio je Giulianotti sa saradnicima 2003. godine [130]. On je u seriji opštih hirurških intervencija opisao i jednu segmentektomiju (S5), bisegmentektomiju (S5 + S6) zbog adenoma i HCC-a,



Slika 1.29. Go Wakabayashi



Slika 1.30. Ho-Seong Hang

marsupijelizaciju velike ciste jetre i jednu resekciju holedoha zbog karcinoma. Godine 2018. objavljen je prvi internacionalni konzensus o robotskoj hirurgiji jetre [131].

## REFERENCE

1. Hardy KJ. Liver surgery: the past 2000 years. *The Australian and New Zealand journal of surgery*. 1990; 60 (10): 811–817.
2. Felekouras ES, Kaparelos DC, Papalambros E. The history of liver surgery, hepatectomy and haemostasis. *Hellenic Journal of Surgery*. 2010; 82 (5): 280–296.
3. Homer. *The Iliad, Book XX*. Hammondsworth: Penguin Books. 1950.
4. Harvey P. *The Oxford Companion to Classical Literature*. Oxford: Clarendon Press. 1937.
5. Tanabe KK. The past 60 years in liver surgery. *Cancer*. 2008; 113 (7 Suppl): 1888–1896.
6. McClusky DA, 3rd, Skandalakis LJ, Colborn GL et al. Hepatic surgery and hepatic surgical anatomy: historical partners in progress. *World journal of surgery*. 1997; 21 (3): 330–342.
7. Foster JH. *History of liver surgery*. *Archives of surgery (Chicago, Ill : 1960)*. 1991; 126 (3): 381–387.
8. Paulus A. *De medica materia libri septem, totius fere artis medicine breviarium. Quinque quidem primi septimusque Algano Torino interprete. Sextus vero De chirurgia, quem Germani non sunt interpretati a Joanne Bernardo Feliciano nunc primum Latinitate donatus. Venetiis: (In aedibus Lucaeantonii Juntae) Venetiis: (In aedibus Lucaeantonii Juntae) 1532*.
9. F G. *Anatomia hepatis*. London: O. Pullein; 1642.
10. J W. *Epistolae duae de motu chyli et sanguinis ad Thomam Bartholeum*. Leiden Franciscus Hackius; 1640.
11. Li AK. Grey Turner Memorial Lecture. Changing role of liver surgeons. *World journal of surgery*. 1999; 23 (1): 1–5.
12. Tillmanns H. Experimentelle und anatomische Untersuchungen über Wunden der Leber und Niere. Ein Beitrag zur Lehre von der antiseptischen Wundheilung. *Archiv für pathologische Anatomie und Physiologie und für klinische Medizin*. 1879; 78 (3): 437–474.
13. Gluck T. Ueber die Bedeutung physiologisch-chirurgischer Experimente an der Leber. *Arch Klin Chir*. 1883; 29: 139.

14. Ponfick E. XV. Experimentelle Beiträge zur Pathologie der Leber. De Gruyter. 1889.
15. Meister V. Rekreations des Lebergewebes nach Abtragung ganzer Leberlappen. "Beiträge zur patrogischen Anatomie und zur allgemeinen Pathologie" (Ziegler, E. ed.). Gustav Fisher Verlag, Stuttgart; 1894.
16. Abbe R. A contribution to the surgery of the spine. Medical Record (1866–1922). 1889; 35 (6): 149.
17. Lius A. Di un adenoma del fegato. Stamperia dell'Unione Tip.-Editrice. 1886.
18. Langenbuch C. Ein Fall von Resection eines linksseitigen Schnürlappens der Leber. Heilung. Erste Operationen Berliner Chirurgen 1817–1931. De Gruyter. 2015. p. 59–61.
19. Warvi WN. Primary tumors of the liver. SURGERY GYNECOLOGY & OBSTETRICS. 1945; 80 (6): 643–650.
20. Anschütz W. Über die Resektion der Leber. Breitkopf u. Härtel. 1903.
21. Lucke F. Entfernung der linken Krebsiten Leber Lappens. Cantrallbl Chir. 1891; 6: 115.
22. Edler L. Die traumatischen Verletzungen der parenchymatösen unterleiborgane. Arch Klin Chir. 1886; 1887 (34): 343.
23. Tilton BT. II. Some considerations regarding wounds of the liver. Annals of surgery. 1905; 41 (1): 20.
24. Kousnetzoff M, Pensky J. Sur la resection partielle du foie. Rev Chir. 1896; 16 (501): 954.
25. Auvray M. Etude experimentale sur la resection du foie chez l'homme et chez les animaux. Rev Chir. 1897; 17: 318.
26. Pringle JH. V. Notes on the Arrest of Hepatic Hemorrhage Due to Trauma. Annals of surgery. 1908; 48 (4): 541–549.
27. Tiffany L. The removal of a solid tumor from the liver by laparotomy. Maryland Med J. 1890; 23: 531.
28. Tiffany L. Surgery of the liver. Boston Med Surg J. 1890; 122: 557.
29. Keen WW. On resection of the liver, especially for hepatic tumors: With the report of a successful case of resection for an adenoma of the bile-ducts, and a table of twenty recorded cases of hepatic operations. The Boston Medical and Surgical Journal. 1892; 126 (17): 405–459.
30. Keen WW. Removal of an Angioma of the Liver by Elastic Constriction External to the Abdominal Cavity: With a Table of 59 Cases of Operation for Hepatic Tumors. Murdoch-Kerr Press. 1897.
31. Keen WW. IV. Report of a Case of Resection of the Liver for the Removal of a Neoplasm, with a Table of Seventy-six Cases of Resection of the Liver for Hepatic Tumors. Annals of surgery. 1899; 30 (3): 267–283.
32. Rex H. Beiträge zur morphologie der saugerleber. Morph Jahrb. 1888; 14: 517–616.
33. Cantlie J. On a new arrangement of the right and left lobes of the liver. J Anat Physiol. 1898; 32: 4–10.
34. Hjortsjo CH. The topography of the intrahepatic duct systems. Acta anatomica. 1951; 11 (4): 599–615.
35. Healey JE, Schroy PC. Anatomy of the biliary ducts within the human liver: analysis of the prevailing pattern of branchings and the major variations of the biliary ducts. AMA archives of surgery. 1953; 66 (5): 599–616.
36. Wendel W. Beiträge zur chirurgie der leber. Arch Klin Chir. 1911; 95: 887–894.
37. Thole F. Die Verletzung der Leber urzd der Gtr//eiwege. Stuttgart: Verlag, Von Ferdinand Enke. 1912.
38. Walt AJ. The surgical management of hepatic trauma and its complications. Annals of the Royal College of Surgeons of England. 1969; 45 (6): 319.
39. Cattell R. Successful removal of liver metastasis from carcinoma of the rectum. Lahey Clin Bull. 1940; 2 (7).
40. Donovan EJ, Santulli TV. Resection of the left lobe of the liver for mesenchymoma: Report of case. Annals of surgery. 1946; 124 (1): 90.
41. Raven RW. Partial hepatectomy. Journal of British Surgery. 1949; 36 (144): 397–401.
42. Lortat-Jacob JL, Robert HG. [Well defined technic for right hepatectomy]. La Presse medicale. 1952; 60 (26): 549–551.
43. Fortner JG, Blumgart LH. A historic perspective of liver surgery for tumors at the end of the millennium. Journal of the American College of Surgeons. 2001; 193 (2): 210–222.
44. Brunshwig A. Hepatic lobectomy for metastatic cancer. Cancer. 1963; 16: 277–282.
45. Couinaud C. [Liver lobes and segments: notes on the anatomical architecture and surgery of the liver ]. La Presse medicale. 1954; 62 (33): 709–712.
46. Goldsmith NA, Woodburne RT. The surgical anatomy pertaining to liver resection. Surgery, gynecology & obstetrics. 1957; 105 (3): 310–318.
47. Soyer P. Segmental anatomy of the liver: utility of a nomenclature accepted worldwide. AJR American journal of roentgenology. 1993; 161 (3): 572–573.
48. Strasberg S, Belghiti J, Clavien P-A et al. The Brisbane 2000 terminology of liver anatomy and resections. Hpb. 2000; 2 (3): 333–339.
49. Edmondson HA. Tumors of the liver and intrahepatic bile ducts. Armed Forces Institute of Pathology. 1958.
50. Chun YSV, J. N. History of Major Liver Resections. In: Madoff DCM, M; Nardino, M; Vauthey, J. N., editor. Venous Embolization of the Liver: Radiologic and Surgical Practice. London: Springer. 2011. p. 3–8.
51. Honjo I. Total resection of the right lobe of the liver. Shujutsu. 1950; 4: 345–349.
52. Honjo I, Araki C. Total resection of the right lobe of the liver; report of a successful case. The Journal of the International College of Surgeons. 1955; 23 (1 Pt 1): 23–28.
53. Belghiti J. The first anatomical right resection announcing liver donation. Journal of hepatology. 2003; 39 (4): 475–479.
54. Quattlebaum JK. Massive resection of the liver. Annals of surgery. 1953; 137 (6): 787.
55. Pack GT, Baker HW. Total right hepatic lobectomy; report of a case. Annals of surgery. 1953; 138 (2): 253–258.
56. Ton That T. La vascularisation veineuse du foie et ses applications aux résections et lobectomies hépatiques. Hanoi: impr. G. Taupin. 1939.
57. Takasaki K. Newly developed systematized hepatectomy by Glissonian pedicle transection method. Shujutsu. 1986; 40: 7–14.
58. Takasaki K, Kobayashi S, Tanaka S et al. Highly anatomically systematized hepatic resection with Glissonian sheath code transection at the hepatic hilus. International surgery. 1990; 75 (2): 73–77.
59. Launois B, Jamieson GG. The importance of Glisson's capsule and its sheaths in the intrahepatic approach to resection of the liver. Surgery, gynecology & obstetrics. 1992; 174 (1): 7–10.
60. Lazorthes F, Chiotasso P, Chevreau P et al. Hepatectomy with initial suprahepatic control of intrahepatic portal pedicles. Surgery. 1993; 113 (1): 103–108.
61. Pack GT, Islami AH, Hubbard JC et al. Regeneration of human liver after major hepatectomy. Surgery. 1962; 52: 617–623.
62. Blumgart LH, Leach KG, Karran SJ. Observations on liver regeneration after right hepatic lobectomy. Gut. 1971; 12 (11): 922–928.
63. Weinbren K, Stirling GA, Washington SL. The development of a proliferative response in liver parenchyma deprived of portal blood flow. British journal of experimental pathology. 1972; 53 (1): 54–58.

64. Lin T. Study on lobectomy of the liver. A new technical suggestion on hemihepatectomy and report of three cases of primary hepatoma treated with total left lobectomy of the liver. *J Formosan Med Assoc.* 1958; 57: 742–761.
65. Ogilvie H. Partial hepatectomy; observations on an illustrative case. *British medical journal.* 1953; 2 (4846): 1136–1138.
66. Hodgson WJ, Poddar PK, Mencer EJ et al. Evaluation of ultrasonically powered instruments in the laboratory and in the clinical setting. *The American journal of gastroenterology.* 1979; 72 (2): 133–140.
67. Voyles CR, Vogel SB. Hepatic resection using stapling devices to control the hepatic veins. *American journal of surgery.* 1989; 158 (5): 459–460.
68. McEntee GP, Nagorney DM. Use of vascular staplers in major hepatic resections. *The British journal of surgery.* 1991; 78 (1): 40–41.
69. Bismuth H. Surgical anatomy and anatomical surgery of the liver. *World journal of surgery.* 1982; 6 (1): 3–9.
70. Vauthey JN, Pawlik TM, Abdalla EK et al. Is extended hepatectomy for hepatobiliary malignancy justified? *Annals of surgery.* 2004; 239 (5): 722–730; discussion 30–32.
71. Vauthey JN, Baer HU, Guastella T et al. Comparison of outcome between extended and nonextended liver resections for neoplasms. *Surgery.* 1993; 114 (5): 968–975.
72. Makuuchi M, Takayasu K, Takuma T et al. Preoperative transcatheter embolization of the portal venous branch for patients receiving extended lobectomy due to the bile duct carcinoma. *The journal of the Japanese Practical Surgeon Society.* 1984; 45 (12): 1558–1564.
73. Makuuchi M, Thai BL, Takayasu K et al. Preoperative portal embolization to increase safety of major hepatectomy for hilar bile duct carcinoma: a preliminary report. *Surgery.* 1990; 107 (5): 521–527.
74. Ribero D, Abdalla EK, Madoff DC et al. Portal vein embolization before major hepatectomy and its effects on regeneration, resectability and outcome. *The British journal of surgery.* 2007; 94 (11): 1386–1394.
75. Belghiti J, Guevara OA, Noun R et al. Liver hanging maneuver: a safe approach to right hepatectomy without liver mobilization. *Journal of the American College of Surgeons.* 2001; 193 (1): 109–111.
76. Starzl TE, Bell RH, Beart RW et al. Hepatic trisegmentectomy and other liver resections. *Surgery, gynecology & obstetrics.* 1975; 141 (3): 429–437.
77. Adson MA, Weiland LH. Resection of primary solid hepatic tumors. *American journal of surgery.* 1981; 141 (1): 18–21.
78. Fortner JG, Fong Y. Twenty-five-year follow-up for liver resection: the personal series of Dr. Joseph G. Fortner. *Annals of surgery.* 2009; 250 (6): 908–913.
79. Blumgart LH, Hadjis NS, Benjamin IS et al. Surgical approaches to cholangiocarcinoma at confluence of hepatic ducts. *Lancet (London, England).* 1984; 1 (8368): 66–70.
80. Makuuchi M, Hasegawa H, Yamazaki S. Intraoperative ultrasonic examination for hepatectomy. *Ultrasound in medicine & biology.* 1983; 493–497.
81. Hodgson WJ, DelGuercio LR. Preliminary experience in liver surgery using the ultrasonic scalpel. *Surgery.* 1984; 95 (2): 230–234.
82. Papachristou DN, Barters R. Resection of the liver with a water jet. *The British journal of surgery.* 1982; 69 (2): 93–94.
83. Tabuse K, Katsumi M, Kobayashi Y et al. Microwave surgery: hepatectomy using a microwave tissue coagulator. *World journal of surgery.* 1985; 9 (1): 136–143.
84. Durtschi MB, Stothert JC, Jr., Ashleman B et al. Laser scalpel for solid organ surgery. *American journal of surgery.* 1980; 139 (5): 665–668.
85. Serra P, Brunschwig A. Freezing of liver parenchyma with liquid nitrogen for hemostasis in excisional liver surgery; an experimental study. *Cancer.* 1955; 8 (6): 1234–1238.
86. Felekouras E, Prassas E, Kontos M et al. Liver tissue dissection: ultrasonic or RFA energy? *World journal of surgery.* 2006; 30 (12): 2210–2216.
87. Zacharoulis D, Asopa V, Navarra G et al. Hepatectomy using intraoperative ultrasound-guided radiofrequency ablation. *International surgery.* 2003; 88 (2): 80–82.
88. Lesurtel M, Selzner M, Petrowsky H et al. How should transection of the liver be performed?: a prospective randomized study in 100 consecutive patients: comparing four different transection strategies. *Annals of surgery.* 2005; 242 (6): 814–822, discussion 22–23.
89. Raju TN. The Nobel chronicles. 1979: Allan MacLeod Cormack (b 1924); and Sir Godfrey Newbold Hounsfield (b 1919). *Lancet (London, England).* 1999; 354 (9190): 1653.
90. Vauthey JN, Chaoui A, Do KA et al. Standardized measurement of the future liver remnant prior to extended liver resection: methodology and clinical associations. *Surgery.* 2000; 127 (5): 512–519.
91. Chang K, Paul C. Lauterbur, 77, dies; won Nobel Prize for M. R. I. Magnetic resonance in medicine. 2007; 58 (3): 439–440.
92. Mansfield P. Snapshot magnetic resonance imaging (Nobel lecture). *Angewandte Chemie (International ed in English).* 2004; 43 (41): 5456–5464.
93. Laissy JP, Trillaud H, Douek P. MR angiography: noninvasive vascular imaging of the abdomen. *Abdominal imaging.* 2002; 27 (5): 488–506.
94. Gallagher BM, Ansari A, Atkins H et al. Radiopharmaceuticals XXVII. 18F-labeled 2-deoxy-2-fluoro-d-glucose as a radiopharmaceutical for measuring regional myocardial glucose metabolism in vivo: tissue distribution and imaging studies in animals. *Journal of nuclear medicine: official publication, Society of Nuclear Medicine.* 1977; 18 (10): 990–996.
95. Fernandez FG, Drebin JA, Linehan DC et al. Five-year survival after resection of hepatic metastases from colorectal cancer in patients screened by positron emission tomography with F-18 fluorodeoxyglucose (FDG-PET). *Annals of surgery.* 2004; 240 (3): 438–447; discussion 47–50.
96. Welch C. A note on transplantation of the whole liver in dogs. *Transplant Bull.* 1955; 2: 54–55.
97. Moore FD, Smith LL, Burnap TK et al. One-stage homotransplantation of the liver following total hepatectomy in dogs. *Transplant Bull.* 1959; 6 (1): 103–107.
98. Starzl TE, Marchioro TL, Vonkaulla KN et al. Homotransplantation of the liver in humans. *Surgery, gynecology & obstetrics.* 1963; 117: 659–676.
99. Starzl TE, Putnam CW. Experience in hepatic transplantation. WB Saunders Company; 1969.
100. Calne RY. Immunosuppression for organ grafting -- observations on cyclosporin A. *Immunological reviews.* 1979; 46: 113–124.
101. Bismuth H, Houssin D. Reduced-sized orthotopic liver graft in hepatic transplantation in children. *Surgery.* 1984; 95 (3): 367–370.
102. Pichlmayr R, Ringe B, Gubernatis G et al. [Transplantation of a donor liver to 2 recipients (splitting transplantation)--a new method in the further development of segmental liver transplantation]. *Langenbecks Archiv fur Chirurgie.* 1988; 373 (2): 127–130.
103. Ringe B, Pichlmayr R, Wittekind C et al. Surgical treatment of hepatocellular carcinoma: experience with liver resection and transplantation in 198 patients. *World journal of surgery.* 1991; 15 (2): 270–285.
104. Mazzaferro V, Regalia E, Doci R et al. Liver transplantation for the treatment of small hepatocellular carcinomas in patients with cirrhosis. *The New England journal of medicine.* 1996; 334 (11): 693–699.
105. Raia S, Nery JR, Mies S. Liver transplantation from live donors. *Lancet (London, England).* 1989; 2 (8661): 497.



106. Strong RW, Lynch SV, Ong TH et al. Successful liver transplantation from a living donor to her son. *The New England journal of medicine*. 1990; 322 (21): 1505–1507.
107. Broelsch CE, Whittington PF, Emond JC et al. Liver transplantation in children from living related donors. *Surgical techniques and results. Annals of surgery*. 1991; 214 (4): 428–437; discussion 37–39.
108. Starzl TE, Fung J, Tzakis A et al. Baboon-to-human liver transplantation. *Lancet (London, England)*. 1993; 341 (8837): 65–71.
109. Sachs DH, Leight G, Cone J et al. Transplantation in miniature swine. I. Fixation of the major histocompatibility complex. *Transplantation*. 1976; 22 (6): 559–567.
110. Ierino FL, Gojo S, Banerjee PT et al. Transfer of swine major histocompatibility complex class II genes into autologous bone marrow cells of baboons for the induction of tolerance across xenogeneic barriers. *Transplantation*. 1999; 67 (8): 1119–1128.
111. Litynski GS. Profiles in laparoscopy: Mouret, Dubois, and Perissat: the laparoscopic breakthrough in Europe (1987–1988). *JSLs: Journal of the Society of Laparoendoscopic Surgeons*. 1999; 3 (2): 163–167.
112. Reich H, McGlynn F, DeCaprio J et al. Laparoscopic excision of benign liver lesions. *Obstetrics and gynecology*. 1991; 78 (5 Pt 2): 956–958.
113. Azagra JS, Goergen M, Gilbert E et al. Laparoscopic anatomical (hepatic) left lateral segmentectomy—technical aspects. *Surgical endoscopy*. 1996; 10 (7): 758–761.
114. Kaneko H, Takagi S, Shiba T. Laparoscopic partial hepatectomy and left lateral segmentectomy: technique and results of a clinical series. *Surgery*. 1996; 120 (3): 468–475.
115. Hüscher CG, Lirici MM, Chiodini S et al. Current position of advanced laparoscopic surgery of the liver. *Journal of the Royal College of Surgeons of Edinburgh*. 1997; 42 (4): 219–225.
116. Fong Y, Jarnagin W, Conlon KC et al. Hand-assisted laparoscopic liver resection: lessons from an initial experience. *Archives of surgery (Chicago, Ill : 1960)*. 2000; 135 (7): 854–859.
117. Topal B, Aerts R, Penninckx F. Laparoscopic intrahepatic Glissonian approach for right hepatectomy is safe, simple, and reproducible. *Surgical endoscopy*. 2007; 21 (11): 2111.
118. Cho A, Yamamoto H, Kainuma O et al. Safe and feasible extrahepatic Glissonian access in laparoscopic anatomical liver resection. *Surgical endoscopy*. 2011; 25 (4): 1333–1336.
119. Machado MA, Makdissi FF, Galvão FH et al. Intrahepatic Glissonian approach for laparoscopic right segmental liver resections. *American journal of surgery*. 2008; 196 (4): e38–42.
120. Tomishige H, Morise Z, Kawabe N et al. Caudal approach to pure laparoscopic posterior sectionectomy under the laparoscopy-specific view. *World journal of gastrointestinal surgery*. 2013; 5 (6): 173–177.
121. Ikeda T, Yonemura Y, Ueda N et al. Pure laparoscopic right hepatectomy in the semi-prone position using the intrahepatic Glissonian approach and a modified hanging maneuver to minimize intraoperative bleeding. *Surgery today*. 2011; 41 (12): 1592–1598.
122. Murakami M, Aoki T, Kato T. Video-assisted thoracoscopic surgery: hepatectomy for liver neoplasm. *World journal of surgery*. 2011; 35 (5): 1050–1054.
123. Teramoto K, Kawamura T, Takamatsu S et al. Laparoscopic and thoracoscopic partial hepatectomy for hepatocellular carcinoma. *World journal of surgery*. 2003; 27 (10): 1131–1136.
124. Ikeda T, Toshima T, Harimoto N et al. Laparoscopic liver resection in the semiprone position for tumors in the anterosuperior and posterior segments, using a novel dual-handling technique and bipolar irrigation system. *Surgical endoscopy*. 2014; 28 (8): 2484–2492.
125. Dulucq JL, Wintringer P, Stabilini C et al. Isolated laparoscopic resection of the hepatic caudate lobe: surgical technique and a report of 2 cases. *Surgical laparoscopy, endoscopy & percutaneous techniques*. 2006; 16 (1): 32–35.
126. Buell JF, Cherqui D, Geller DA et al. The international position on laparoscopic liver surgery: The Louisville Statement, 2008. *Annals of surgery*. 2009; 250 (5): 825–830.
127. Wakabayashi G, Cherqui D, Geller DA et al. Recommendations for laparoscopic liver resection: a report from the second international consensus conference held in Morioka. *Annals of surgery*. 2015; 261 (4): 619–629.
128. Gagner M, Begin E, Hurteau R et al. Robotic interactive laparoscopic cholecystectomy. *Lancet (London, England)*. 1994; 343 (8897): 596–597.
129. Himpens J, Leman G, Cadiere GB. Telesurgical laparoscopic cholecystectomy. *Surgical endoscopy*. 1998; 12 (8): 1091.
130. Giulianotti PC, Coratti A, Angelini M et al. Robotics in general surgery: personal experience in a large community hospital. *Archives of surgery (Chicago, Ill : 1960)*. 2003; 138 (7): 777–784.
131. Liu R, Wakabayashi G, Kim HJ et al. International consensus statement on robotic hepatectomy surgery in 2018. *World journal of gastroenterology*. 2019; 25 (12): 1432–1444.